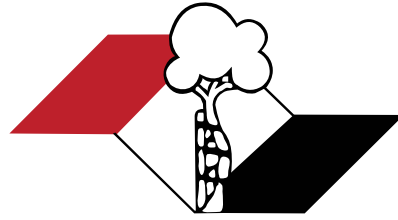


Indexada  
PubMed e  
PubMed Central  
Incluída  
ISI e JCR (Journal Citation Reports®)



ISSN 2176-7521

# Acta Ortopédica Brasileira

Volume 24 - Número 1 - Ano 2016

Nos processos inflamatórios<sup>1</sup>

Um novo tempo no  
tratamento da osteoartrite<sup>1</sup>

# MOTORE

Curcuma longa 250 mg

O ANTI-INFLAMATÓRIO<sup>1</sup> EFICAZ E SEGURO A LONGO PRAZO.<sup>2</sup>



Estudo clínico de longo prazo: 8 meses de seguimento.<sup>2</sup>

Redução no uso  
de analgésicos  
e AINES.<sup>2</sup>

63,4%

8%

GRUPO usando  
MOTORE\*

GRUPO controle\*

66,7%

12,4%

GRUPO controle\*

GRUPO usando  
MOTORE\*

Diminuição de  
complicações  
gastrointestinais

Adaptado de BELCARO, 2010, p. 342.

\*Estudo realizado com MERIVA,  
mesmo extrato utilizado em Motore.

**EXCELENTE TOLERABILIDADE  
COMPROVADA A LONGO PRAZO<sup>2</sup>**

Referências Bibliográficas: 1) Bula do produto MOTORE: cápsulas. Responsável Técnico: Gabriela Mallmann, Guarulhos, SP, Aché Laboratórios Farmacêuticos S.A. 2) BELCARO, G et al: Efficacy and Safety of Meriva®, a Curcumin-phosphatidylcholine Complex, during Extended Administration in Osteoarthritis Patients. Alternative Medicine Review, v. 15, n. 4, p. 337-344, 2010.

**Contraindicações:** contraindicado em caso de alergia à curcumina, açafrão (Curcuma longa) ou a qualquer outro componente da fórmula. É contraindicado em pacientes que estejam em tratamento com medicações que alterem as características de coagulação como antiagregantes plaquetários, anticoagulantes, heparina de baixo peso molecular e agentes trombolíticos. É também contraindicado em casos onde haja risco de obstrução de vias biliares ou casos de cálculos biliares, úlceras estomacais e hiperacidez do estômago.

MOTORE, curcuma longa Extrato seco. Cápsulas 250 mg. USO ORAL. USO ADULTO. Indicações: medicamento fitoterápico destinado ao tratamento da osteoartrite e artrite reumatóide, e tem ação antiinflamatória e antioxidante. **Cuidados e advertências:** a curcumina é muito bem tolerada em seu uso por via oral pela grande maioria dos pacientes, sendo raros os relatos de efeitos prejudiciais. Raramente podem ocorrer queixas como desconforto gástrico leve e movimentos intestinais mais frequentes. Precauções e advertências: o uso da curcumina por via oral mostrou ser bem tolerada pela maioria dos pacientes. Em casos esporádicos foram relatados episódios de menor gravidade como desconforto gastrointestinal. Não há relatos de overdose ou efeito tóxico grave. Em caso de ocorrência de reação de hipersensibilidade, a medicação deve ser imediatamente descontinuada e os sintomas avaliados pelo médico. Motore deve ser tomado apenas por via oral. Os riscos do uso por via de administração não recomendada são a não obtenção do efeito desejado e a ocorrência de reações adversas indesejadas. Não há dados de segurança relativo ao uso da curcumina em portadores de insuficiência hepática e/ou renal, não sendo recomendável o uso da medicação em pacientes nessas condições. As doses de tratamento recomendadas não devem ser excedidas. Informe ao seu médico ou cirurgião-dentista se você está fazendo uso de algum outro medicamento. Não use medicamento sem o conhecimento do seu médico. Pode ser perigoso para a sua saúde. **Gravidez e lactação:** apesar de não haver estudos conclusivos em humanos que mostrem efeito negativo na fertilidade humana, alguns estudos realizados em animais sinalizaram efeito negativo na implantação de embriões após uso injetável de altas doses de extrato etanol da curcuma. Desta maneira sugere-se evitar o uso da curcumina em pacientes com intenção de engravidar ou em gestantes. Mulheres em fase de lactação também devem evitar o uso desta medicação. Categoria de risco na gravidez C: Este medicamento não deve ser utilizado por mulheres grávidas sem orientação médica ou do cirurgião-dentista. **Interações medicamentosas:** é contraindicado para uso em pacientes que estejam fazendo uso de medicações que alterem as características de coagulação como antiagregantes plaquetários, anticoagulantes, heparina de baixo peso molecular e agentes trombolíticos, pois, pode haver aumento no risco de casos de sangramento. **Reações adversas:** o uso da curcumina por via oral mostrou ser bem tolerada pela maioria dos pacientes. Em casos esporádicos foram relatados episódios de menor gravidade como desconforto gastrointestinal. Não há relatos de overdose ou efeito tóxico grave. Em caso de ocorrência de reação de hipersensibilidade, a medicação deve ser imediatamente descontinuada e os sintomas avaliados pelo médico. Motore deve ser tomado apenas por via oral. Os riscos do uso por via de administração não recomendada são a não obtenção do efeito desejado e a ocorrência de reações adversas indesejadas. Não há dados de segurança relativo ao uso da curcumina em portadores de insuficiência hepática e/ou renal, não sendo recomendável o uso da medicação em pacientes nessas condições. As doses de tratamento recomendadas não devem ser excedidas. **Posologia:** Motore deve ser ingerido por via oral, com um pouco de água. A dose habitual para adultos é de 2 cápsulas a cada 12 (doze) horas, ou seja, duas tomadas diárias, totalizando 500mg de medicação a cada tomada. "SE PERSISTIREM OS SINTOMAS, O MÉDICO DEVERÁ SER CONSULTADO." VENDA SOB PRESCRIÇÃO MÉDICA. MS - 1.0573.0442. MB 03 SAP 4437701.



Material técnico-científico de distribuição exclusiva à classe médica.  
Abril/2016



# Acta Ortopédica Brasileira

Órgão oficial do Departamento de Ortopedia e Traumatologia da Associação Paulista de Medicina  
Sociedade Brasileira de Ortopedia e Traumatologia (SBOT) – Regional de São Paulo

Indexado no PubMed, PubMed Central, na Web of Science (ISI), no SciELO do Brasil – , na Elsevier Bibliographic Databases SCOPUS, no Redalyc Red de Revistas Científicas da América Latina, Caribe, Espanha e Portugal e no LILACS – Index Medicus Latino Americano.



## CORPO EDITORIAL

**Editor Chefe** - Olavo Pires de Camargo

Departamento de Ortopedia e Traumatologia da FMUSP - DOT/FMUSP. São Paulo, SP, Brasil.

**Editor Emérito** - Tarcísio Eloy Pessoa Barros Filho

Departamento de Ortopedia e Traumatologia da FMUSP - DOT/FMUSP, São Paulo, SP, Brasil.

## Editores Associados

- Akira Ishida - Departamento de Ortopedia e Traumatologia da Universidade Federal de São Paulo, Unifesp, São Paulo, SP, Brasil • Alberto Cliquet Jr. - Departamento de Ortopedia e Traumatologia Faculdade de Ciências Médicas Universidade Estadual de Campinas - Unicamp, Campinas, SP, Brasil
- Arnaldo José Hernandez - Departamento de Ortopedia e Traumatologia da FMUSP, São Paulo, SP, Brasil • Claudio Santili - Departamento de Ortopedia e Traumatologia da Santa Casa de Misericórdia de São Paulo, São Paulo, SP, Brasil • Edison Noboru Fujiki - Faculdade de Medicina do ABC, SP, Brasil
- Everth Merida Herrera - Hospital de Ortopedia Magdalena de Las Salinas do Instituto Mexicano de Seguro Social - Cuauhtémoc, Mexico • Flávio Faloppa - Departamento de Ortopedia e Traumatologia da Universidade Federal de São Paulo, Unifesp, São Paulo, SP, Brasil • Gustavo Molina - Departamento de Ortopedia e Traumatologia, Medellín, Colombia • Jack Zigler - Texas Back Institute, Texas, Estados Unidos • Jesse B. Júpiter - Hospital Geral de Massachusetts Harvard - Boston, EUA • José Batista Volpon - Departamento de Biomecânica, Medicina e Reabilitação do Aparelho Locomotor (RAL), Faculdade de Medicina de Ribeirão Preto, FMRP-USP Ribeirão Preto, SP, Brasil • Lawrence Menendez - USC-Keck School of Medicine, Los Angeles, Estados Unidos • Luís Aponte - Hospital Italiano de Buenos Aires, Buenos Aires, Argentina • Luiz Eugenio Garcez Leme - Departamento de Ortopedia e Traumatologia da FMUSP
- Mark Vrahas - Departamento de Ortopedia do Hospital Geral de Massachusetts - Boston, EUA • Moises Cohen - Departamento de Ortopedia e Traumatologia da Universidade Federal de São Paulo - Unifesp, São Paulo, SP, Brasil • Osmar Avanzi - Departamento de Ortopedia e Traumatologia da Santa Casa de Misericórdia de São Paulo, São Paulo, SP, Brasil • Philippe Hernigou - Universidade de Paris-Leste - Paris, France • Pierre J. Hoffmeyer - Universidade de Genève - Genebra, Suíça • Rami Moshreff - Diretor da Unidade de Trauma Ortopédico da Universidade Hadassah Medical Center, Jerusalem, Israel • Ricardo Pietrobon - Departamento de Cirurgia da Duke University Medical Center, Durham, Estados Unidos • Wade Smith - University of Texas, Denver, Estados Unidos.

## Conselho Editorial

- Alberto Tesconi Croci - Departamento de Ortopedia e Traumatologia da FMUSP, São Paulo, SP, Brasil;
- André Mathias Baptista - Instituto de Ortopedia e Traumatologia do Hospital das Clínicas da FMUSP, São Paulo, SP, Brasil;
- André Pedrinelli - Instituto de Ortopedia e Traumatologia do Hospital das Clínicas da FMUSP, São Paulo, SP, Brasil;
- Antonio Carlos Fernandes - AACD - Associação de Assistência à Crianças Deficientes, São Paulo, SP, Brasil;
- Caio Augusto de Souza Nery - Departamento de Ortopedia e Traumatologia da Universidade Federal de São Paulo, Unifesp, São Paulo, SP, Brasil;
- Carlo Milani - Departamento de Ortopedia e Traumatologia da Faculdade de Medicina do ABC, Santo André, SP, Brasil;
- Carlos Roberto Schwartzmann - Universidade Federal de Ciências da Saúde de Porto Alegre, Porto Alegre, RS, Brasil;
- Celso Herminio Ferraz Picado - Universidade de São Paulo, Ribeirão Preto, SP, Brasil;
- Cláudio Henrique Barbieri - Departamento de Biomecânica, Medicina e Reabilitação do Aparelho Locomotor – Laboratório Bioengenharia - Faculdade de Medicina de Ribeirão Preto, FMRP-USP, São Paulo, SP, Brasil;
- Edgard dos Santos Pereira - Universidade de Santo Amaro, São Paulo, SP, Brasil;
- Edie Benedito Caetano - Departamento de Ortopedia e Traumatologia Faculdade de Medicina de Sorocaba - PUC, Sorocaba, SP, Brasil;
- Eduardo Barros Puertas - Departamento de Ortopedia e Traumatologia da Universidade Federal de São Paulo, Unifesp, São Paulo, SP, Brasil;
- Fabio Janson Angelini - Instituto de Ortopedia e Traumatologia do Hospital das Clínicas da FMUSP, São Paulo, SP, Brasil;
- Fernando Antonio Mendes Façanha Filho - Departamento de Ortopedia do Instituto Dr. José Frota, Fortaleza, CE, Brasil;
- Fernando Baldy dos Reis - Departamento de Ortopedia e Traumatologia da Universidade Federal de São Paulo - Unifesp, São Paulo, SP, Brasil;
- Geraldo Rocha Motta Filho - Instituto Nacional de Traumatologia e Ortopedia - INTO-MS, Rio de Janeiro, RJ, Brasil;
- Gilberto Luis Camanho - Departamento de Ortopedia e Traumatologia da FMUSP, São Paulo, SP, Brasil;
- Gildásio de Cerqueira Daltro - Universidade Federal da Bahia, Salvador, BA, Brasil;
- Glaydson Godinho - Hospital Belo Horizonte, Belo Horizonte, MG, Brasil;
- Hamilton da Rosa Pereira - Universidade Estadual Paulista Júlio de Mesquita Filho, Botucatu, SP, Brasil;
- Helio Jorge Alvachian Fernandes - Departamento de Ortopedia e Traumatologia da Universidade Federal de São Paulo - Unifesp, São Paulo, SP, Brasil;
- Helton Luiz Aparecido Defino - Departamento de Biomecânica, Medicina e Reabilitação do Aparelho Locomotor (RAL), Faculdade de Medicina de Ribeirão Preto, FMRP-USP, Ribeirão Preto, SP, Brasil;
- Isanio Vasconcelos Mesquita - Universidade Estadual do Piauí, Teresina, PI, Brasil;
- João Mauricio Barreto - Departamento de Ortopedia e Traumatologia, Santa Casa de Misericórdia do Rio de Janeiro, Rio de Janeiro, RJ, Brasil;
- Jorge dos Santos Silva - Instituto de Ortopedia e Traumatologia do Hospital das Clínicas da FMUSP, São Paulo, SP, Brasil;
- José Antonio Pinto - Departamento de Ortopedia e Traumatologia da Universidade Federal de São Paulo - Unifesp, São Paulo, SP, Brasil;
- José Sérgio Franco - Faculdade de Medicina da Universidade Federal do Rio de Janeiro, Rio de Janeiro, RJ, Brasil;
- Kоди Edson Kojima - Instituto de Ortopedia e Traumatologia do Hospital das Clínicas da FMUSP, São Paulo, SP, Brasil;
- Luiz Antonio Munhoz da Cunha - Universidade Federal do Paraná, Santa Catarina, PR, Brasil;
- Luiz Aurelio Mestriner - Departamento de Ortopedia e Traumatologia da Universidade Federal de São Paulo - Unifesp, São Paulo, SP, Brasil;
- Luiz Roberto Gomes Vialle - Universidade Católica do Paraná, Curitiba, Santa Catarina, PR, Brasil;
- Marcelo Tomanik Mercadante - Departamento de Ortopedia e Traumatologia da Santa Casa de Misericórdia de São Paulo, São Paulo, SP, Brasil;
- Marco Antonio Percopo de Andrade - Departamento de Aparelho Locomotor da Faculdade de Medicina, Universidade Federal de Minas Gerais, Belo Horizonte, MG, Brasil;
- Marcos Antonio Almeida Matos - Escola Baiana de Medicina e Saúde Pública, Salvador, BA, Brasil;
- Mateus Saito - Instituto de Ortopedia e Traumatologia do Hospital das Clínicas da FMUSP, São Paulo, SP, Brasil;
- Maurício Etchebehere - Departamento de Ortopedia e Traumatologia da Faculdade de Ciências Médicas da Universidade Estadual de Campinas (Unicamp), Campinas, SP, Brasil;
- Miguel Angel Curiel Torres - Instituto Mexicano del Seguro Social, Coyoacán, México;
- Nilton Mazzer - Departamento de Biomecânica, Medicina e Reabilitação do Aparelho Locomotor - Hospital das Clínicas - Faculdade de Medicina de Ribeirão Preto - FMRP-USP, São Paulo, SP, Brasil;
- Osmar Pedro Arbx Camargo - Faculdade de Ciências Médicas da Santa de Misericórdia, São Paulo, SP, Brasil;
- Osvaldo Luiz Canfield Lech - Instituto de Ortopedia e Traumatologia de Passo Fundo, RS, Brasil;
- Patricia M. de Moraes Barros Fuchs - Departamento de Ortopedia e Traumatologia da Santa Casa de Misericórdia de São Paulo, São Paulo, SP, Brasil;
- Paulo César Schott - Universidade Federal Fluminense, Rio de Janeiro, RJ, Brasil;
- Pedro Péricles Ribeiro Baptista - Departamento de Ortopedia e Traumatologia da Santa Casa de Misericórdia de São Paulo, São Paulo, SP, Brasil;
- Rames Mattar Junior - Departamento de Ortopedia e Traumatologia da FMUSP, São Paulo, SP, Brasil;
- Renato Graça - Universidade Federal Fluminense, Rio de Janeiro, RJ, Brasil;
- Reynaldo Jesus Garcia Filho - Departamento de Ortopedia e Traumatologia da Universidade Federal de São Paulo, Unifesp - São Paulo, SP, Brasil;
- Roberto Sergio de Tavares Canto - Centro Universitário do Triângulo, Uberlândia, MG, Brasil;
- Rosalvo Zosimo Bispo Júnior - Universidade Federal de Campina Grande - UFCG, João Pessoa, PB, Brasil;
- Sérgio Afonso Hennemann - Instituto de Traumatologia e Ortopedia do Hospital Mãe de Deus, Porto Alegre, RS, Brasil;
- Sergio Eduardo Vianna - Instituto Nacional de Traumatologia e Ortopedia, INTO, Rio de Janeiro, RJ, Brasil;
- Sérgio Luiz Checchia - Departamento de Ortopedia e Traumatologia da Santa Casa de Misericórdia de São Paulo, São Paulo, SP, Brasil;
- Sérgio Zylbersztejn - Universidade Federal de Ciências da Saúde de Porto Alegre, Porto Alegre, RS, Brasil;
- Túlio Diniz Fernandes - Departamento de Ortopedia e Traumatologia da FMUSP, São Paulo, SP, Brasil;
- Walter Manna Albertoni - Departamento de Ortopedia e Traumatologia da Universidade Federal de São Paulo - Unifesp, São Paulo, SP, Brasil;
- William Dias Belangero - Universidade Estadual de Campinas - Unicamp, Campinas, SP, Brasil.

**Editor Consultivo** - Arthur Tadeu de Assis

**Editora Executiva** - Ana Carolina de Assis

**Editora Administrativa** - Atha Comunicação Editora

**Logotipo Criação** - Caio Augusto de Souza Nery

## Departamento de Ortopedia e Traumatologia da APM Regional de São Paulo da SBOT. Diretoria 2016

**Presidente:** Dr. Marcelo Tadeu Caiero - Instituto de Ortopedia e Traumatologia do Hospital das Clínicas da FMUSP, São Paulo, SP, Brasil.

**Vice-Presidente:** Dr. Roberto Dantas Queiroz - Hospital do Servidor Público Estadual - HSPE - São Paulo, SP, Brasil.

**1º Secretário:** Dr. Alberto Naoki Miyazaki - Santa Casa de Misericórdia de São Paulo, São Paulo, SP, Brasil.

**2º Secretário:** Dr. João Damasceno Lopes Filho - Faculdade de Medicina São José do Rio Preto - FAMERP - SP, Brasil.

**1º Tesoureiro:** Dr. Eiffl Tsuyoshi Dobashi - Escola Paulista de Medicina - UNIFESP - São Paulo, SP, Brasil.

**2º Tesoureiro:** Dr. Alexandre Fogaça Cristante - Instituto de Ortopedia e Traumatologia do Hospital das Clínicas da FMUSP, São Paulo, SP, Brasil.

# ACTA ORTOPÉDICA BRASILEIRA

## INSTRUÇÕES PARA AUTORES

(Revisado em janeiro de 2016)

O periódico Acta Ortopédica Brasileira, órgão oficial da Sociedade Brasileira de Ortopedia e Traumatologia, Regional São Paulo, é publicado bimestralmente em seis edições ao ano (jan/fev, mar/abr, maio/jun, jul/ago, set/out e nov/dez) com versões em português e inglês nos formatos impresso e online. A Acta é distribuída para médicos ortopedistas e principais instituições de ensino e pesquisa do Brasil. A publicação segue integralmente o padrão internacional do *International Committee of Medical Journal Editors* (ICMJE) ou Convenção de Vancouver e seus requisitos de uniformização [<http://www.icmje.org/>]. Os artigos submetidos são enviados para avaliação por pareceristas (*peer review*) que recebem o texto de forma anônima (modalidade duplo-cego) e decidem ou não por sua publicação, sugerem modificações, requêntam esclarecimentos aos autores e efetuam recomendações ao Editor-Chefe. Os conceitos e declarações contidos nos trabalhos são de total responsabilidade dos autores.

Solicitamos aos autores a atenção às seguintes instruções para publicação.

### FORMATIZAÇÃO DE ARTIGOS

**NÚMERO DE PALAVRAS RECOMENDADAS POR TIPO DE PUBLICAÇÃO:** Os critérios abaixo especificados devem ser observados para cada tipo de publicação. A contagem eletrônica de palavras deve começar na Introdução e terminar na Conclusão.

Recomendações para Artigos submetidos à Acta Ortopédica Brasileira.

Tipo de Artigo	Resumo	Número de Palavras	Referências	Figuras	Tabelas	Número máximo de autores permitido
Original	Estruturado com até 200 palavras	2.500 Excluindo o resumo, referências, tabelas e figuras	20	10	6	6
Atualização / Revisão*	Não é estruturado com até 200 palavras	4.000 Excluindo o resumo, referências, tabelas e figuras	60	3	2	2
Editorial*	0	500	0	0	0	1

\*Serão publicadas a critério dos Editores, com a respectiva réplica quando pertinente.

**PREPARAÇÃO DE MANUSCRITO:** O periódico Acta Ortopédica Brasileira recebe os seguintes tipos de manuscritos: Artigo Original, Artigo de Atualização e Artigo de Revisão. Os artigos de Atualização e Revisão somente são considerados a convite do Corpo Editorial.

Os manuscritos enviados deverão estar em arquivos .txt ou .doc, em espaço duplo, com margem larga. As medidas deverão ser expressas no Sistema Internacional (*Système International, SI*), disponível em <http://physics.nist.gov/cuu/Units> e unidades padrão quando aplicável. Recomenda-se aos autores não usar abreviações no título e limitar a sua utilização no resumo e ao longo do texto. Os nomes genéricos devem ser usados para todas as drogas. Os fármacos podem ser referidos pelo nome comercial, porém, deve constar o nome, cidade e país ou endereço eletrônico do fabricante entre parênteses na seção Materiais e Métodos.

**ABREVIATURAS:** O uso de abreviaturas deve ser minimizado. As abreviaturas deverão ser definidas por ocasião de sua primeira utilização no resumo e também no texto. Abreviaturas não padrão não devem ser utilizadas, a menos que essas apareçam pelo menos três vezes no texto. Unidades de medida (3 ml ou 3 mL, e não 3 mililitros) ou símbolos científicos padrão (elementos químicos, por exemplo, Na, e não sódio) não são consideradas abreviaturas, e portanto, não devem ser definidos. Abreviar nomes longos ou substâncias químicas e termos utilizados para combinações terapêuticas. Abreviaturas em figuras e tabelas podem ser utilizadas por razões de espaço, porém devem ser definidas na legenda, mesmo que tenham sido definidas no texto do artigo.

**CARTA DE APRESENTAÇÃO:** A carta de apresentação que acompanha a submissão do manuscrito deve ser assinada pelo autor correspondente, contendo as seguintes informações: Título do artigo, Nome (s) de todo (s) autor (es), texto autorizando a publicação do artigo, declarando que o mesmo é inédito (publicação em outro idioma é considerado como o mesmo artigo) e que não foi, ou está sendo submetido à publicação em outro periódico. Os autores devem ser certificar que o manuscrito está inteiramente em conformidade com as instruções.

**ENSAIOS CLÍNICOS:** O periódico Acta Ortopédica Brasileira apoia a política de Registro de Ensaios Clínicos da Organização Mundial de Saúde (OMS) e do ICMJE, reconhecendo a importância destas iniciativas para o registro e divulgação internacional sobre estudos clínicos em acesso aberto. Desta forma, somente serão aceitos para publicação os artigos envolvendo pesquisas clínicas que tenham recebido um número de identificação em uma das plataformas de registros de ensaios clínicos validados pelos critérios da OMS e ICMJE. Os endereços eletrônicos destas plataformas de registro estão disponíveis na página do ICMJE [<http://www.icmje.org/about-icmje/faqs/clinical-trials-registration/>].

**CONFLITO DE INTERESSES:** Conforme recomendação do ICMJE e resolução do Conselho Federal de Medicina nº 1595/2000 os autores têm a responsabilidade de reconhecer e declarar potenciais conflitos de interesse financeiros e outros (comercial, pessoal, político, etc.) envolvidos no desenvolvimento do trabalho apresentado para publicação.

**AGRADECIMENTOS:** Os autores podem agradecer o apoio financeiro ao trabalho, na forma de auxílios a pesquisa, bolsas de estudo e outros, bem como profissionais que não qualificam como co-autores do artigo e que contribuíram para o seu desenvolvimento.

**CORREÇÃO DE PROVAS GRÁFICAS:** Logo que prontas, as provas gráficas em formato eletrônico serão enviadas por e-mail para o autor correspondente. Os autores deverão devolver, também por e-mail, a prova gráfica com as devidas correções em no máximo, 48h após o seu recebimento. A medida visa agilizar o processo de revisão e publicação do artigo.

**DIREITOS AUTORAIS:** Todas as declarações publicadas nos artigos são de inteira responsabilidade dos autores. Entretanto, todo material publicado torna-se propriedade da Editora, que passa a reservar os direitos autorais. Portanto, nenhum material publicado na ACTA ORTOPÉDICA BRASILEIRA poderá ser comercializados em a permissão por escrito da Editora. Todos os autores de artigos submetidos deverão assinar um Termo de Transferência de Direitos Autorais, que entrará em vigor a partir da data de aceite do trabalho.

**ORGANIZAÇÃO DO ARQUIVO ELETRÔNICO:** Todas as partes do manuscrito devem ser incluídas em um único arquivo. O mesmo deverá ser organizado com a página de rosto, a seguir o texto, referências, figuras (com respectivas legendas) e ao final, as tabelas e quadros (com as respectivas legendas).

**PÁGINA DE ROSTO:** A página de rosto deve conter:

- O tipo do artigo (artigo original, de revisão ou atualização);
- O título completo em português e inglês com até 80 caracteres. O título deve ser conciso, porém informativo;
- O nome completo de cada autor (sem abreviações); e sua afiliação institucional (as unidades hierárquicas devem ser apresentadas em ordem decrescente, por exemplo, universidade, faculdade/instituto e departamento. Os nomes das instituições e programas deverão ser apresentados

preferencialmente por extenso e na língua original da instituição ou na versão em inglês quando a escrita não é latina (p.ex. árabe, mandarim, grego);

- Local onde o trabalho foi desenvolvido;
- Nome, endereço completo, telefone e e-mail do autor correspondente.

**RESUMO:** O resumo em português e inglês deve ser estruturado em caso de artigo original e deve apresentar os objetivos do estudo com clareza, métodos, resultados e as principais conclusões, não devendo ultrapassar 200 palavras (não incluir quaisquer citações de referência). Ademais, o resumo deve incluir o Nível de Evidência, e o tipo de Estudo, conforme tabela de classificação anexada ao final deste texto.

**DESCRIPTORIOS:** O artigo deve incluir no mínimo três e no máximo seis descritores em português e em inglês, baseados nos Descritores de Ciências da Saúde (DeCS) <http://decs.bvs.br/> ou no Medical Subject Headings (MeSH) da *National Library of Medicine*, disponível em <http://www.nlm.nih.gov/mesh/meshhome.html>

**INTRODUÇÃO:** A introdução do artigo deve apresentar o assunto e objetivo do estudo, incluindo citações, sem, no entanto, fazer uma revisão extensa da matéria.

**MATERIAIS E MÉTODOS:** Esta seção deve descrever os experimentos (quantitativa e qualitativa) e os procedimentos em detalhes suficientes que permitam que outros pesquisadores reproduzam os resultados ou deem continuidade ao estudo.

Ao relatar experimentos com seres humanos ou animais, indicar se os procedimentos seguiram as normas do Comitê Ético sobre Experiências Humanas da instituição na qual a pesquisa foi realizada, e se os procedimentos estão de acordo com a declaração de Helsinki de 1995 e a *Animal Experimentation Ethics*, respectivamente. Os autores devem incluir uma declaração indicando que o protocolo foi aprovado pelo Comitê de Ética da Instituição (instituição de afiliação de pelo menos um dos autores), com o respectivo número de identificação. Também deve incluir que o Termo de Consentimento Livre e Esclarecido foi assinado por todos os participantes.

Identificar precisamente todas as drogas e substâncias químicas utilizadas, incluindo os nomes genéricos, dosagens e formas de administração. Não citar nomes dos pacientes, iniciais, ou registros de hospitais. Citar referências para o emprego de procedimentos estatísticos.

**RESULTADOS:** Apresentar os resultados em sequência lógica no texto, usando tabelas e ilustrações. Não repetir no texto todos os dados constantes das tabelas e ou ilustrações, porém enfatizar ou resumir somente as descobertas mais relevantes.

**DISCUSSÃO:** Enfatizar aspectos novos e importantes do estudo e as conclusões que decorrem destes no contexto da melhor evidencia disponível. Não repetir em detalhes dados ou outras informações mencionadas em outras partes do manuscrito, como na Introdução ou Resultados. Para estudos experimentais, é recomendável iniciar a discussão resumindo brevemente os principais achados, depois explorar os possíveis mecanismos ou explicações para esses achados, comparar e contrastar os resultados com outros estudos relevantes, declarar as limitações do estudo e explorar as implicações destes resultados para pesquisas futuras e para a prática clínica.

Relacionar as conclusões com os objetivos do estudo, mas evitar afirmações e conclusões que não sejam suportadas pelos dados, em particular, a distinção entre relevância clínica e estatística. Evitar fazer afirmações sobre benefícios econômicos e custos, a menos que o manuscrito inclua dados e análises econômicas adequadas. Evitar reivindicação de prioridade ("este é o primeiro estudo sobre...") ou se referir a trabalho que não tenha sido concluído.

**CONCLUSÃO:** A conclusão deve ser clara e concisa, estabelecendo uma ligação entre a conclusão e os objetivos do estudo. Evitar conclusões não baseadas nos dados do estudo em questão. Evitar sugerir que estudos com amostras maiores são necessários para confirmar os resultados do trabalho em questão.

**AGRADECIMENTOS:** Quando aplicável agradecer brevemente as pessoas que tenham colaborado intelectual ou tecnicamente com o estudo, porém cuja contribuição não justifica coautoria. O autor deve garantir que as pessoas concordem em ter seus nomes e instituições divulgados. O apoio financeiro para a pesquisa e bolsas de estudo devem ser reconhecidos nesta seção (entidade de fomento e número do projeto).

**IDENTIFICAÇÃO DOS AUTORES:** O número ORCID (*Open Researcher and Contributor ID*, <http://orcid.org/>) de cada um dos autores deve ser informado na declaração de contribuição dos autores, conforme modelo abaixo.

**DECLARAÇÃO DA CONTRIBUIÇÃO DE AUTORES:** A declaração da contribuição dos autores deverá ser incluída ao final do artigo com utilização de dois critérios mínimos de autoria, entre eles:

- Contribuição substancial na concepção ou desenho do trabalho, ou aquisição, análise ou interpretação dos dados para o trabalho;
- Redação do trabalho ou revisão crítica do seu conteúdo intelectual;
- Aprovação final da versão do manuscrito a ser publicado;
- Estar de acordo em ser responsabilizado por todos os aspectos do trabalho, no sentido de garantir que qualquer questão relacionada à integridade ou exatidão de qualquer de suas partes sejam devidamente investigadas e resolvidas;

a) Participar ativamente da discussão dos resultados; b) Revisão e aprovação da versão final do trabalho.

Todos os artigos deverão incluir a descrição da contribuição dos autores, conforme modelo:  
"Cada autor contribuiu individual e significativamente para o desenvolvimento deste artigo. MJ (0000-0000-0000-0000)\*: redação do artigo, revisão e realização das cirurgias; CPV (0000-0002-3904-2836)\*: cirurgias, análise dos dados e redação dos artigos; JVC (0000-0003-3910-714x)(0000-0000-0000-0000)\*: análise estatística, cirurgias e revisão do artigo; OMA (0000-0000-0000-0000)\*: análise das lâminas e revisão do artigo; MASP (0000-0000-0000-0000)\*: redação e revisão do artigo e também em todo o conceito intelectual do artigo; ACA (0000-0001-6891-5935)\*: cirurgia, redação do artigo, análise estatística e conceito intelectual do artigo e confecção de todo o projeto de pesquisa. \*Número ORCID (*Open Researcher and Contributor ID*)."

**REFERÊNCIAS:** Artigos originais podem incluir até cerca de 20 referências, restritas à bibliografia essencial ao conteúdo do artigo. Numerar as referências de forma consecutiva de acordo com a ordem em que forem mencionadas pela primeira vez no texto, utilizando-se números arábicos sobrescritos, no seguinte formato: (p.ex., Redução das funções da placa terminal.).

Os autores devem ser certificar de que todas as referências são citadas no texto. Várias citações dentro de um único conjunto de parênteses devem ser separadas por vírgulas, sem espaço (1,5,7). Onde há 3 ou mais citações sequenciais, utilizar um intervalo numérico (4-9). Incluir os seis primeiros autores seguidos de et al.

Os títulos de periódicos deverão ser abreviados de acordo com o *Index Medicus*.

- Artigo:** Autor(es). Título do artigo. Título do Periódico. ano; volume: página inicial - final Ex.: Campbell CJ. The healing of cartilage defects. Clin Orthop Relat Res. 1969;(64):45-63.
- Livro:** Autor(es) ou editor(es). Título do livro. Edição, se não for a primeira. Tradutor(es), se for o caso. Local de publicação: editora; ano. Ex.: Diener HC, Wilkinson M, editors. Drug-induced headache. 2<sup>nd</sup> ed. New York: Spriger-Verlag; 1996.

- c) **Capítulo de livro:** Autor(es) do capítulo. Título do capítulo Editor (es) do livro e demais dados sobre este, conforme o item anterior. Ex.: Chapman MW, Olson SA. Open fractures. In: Rockwood CA, Green DP. Fractures in adults. 4th ed. Philadelphia: Lippincott-Raven; 1996. p.305-52.
- d) **Resumo:** Autor(es). Título, seguido de [abstract]. Periódico ano; volume (suplemento e seu número, se for o caso): página(s) Ex.: Enzensberger W, Fisher PA. Metronome in Parkinson's disease [abstract]. Lancet. 1996;34:1337.
- e) **Comunicações pessoais:** só devem ser mencionadas no texto entre parênteses.
- f) **Tese:** Autor, título nível (mestrado, doutorado etc.), cidade: instituição; ano. Ex.: Kaplan SJ. Post-hospital home health care: the elderly's access and utilization [dissertation]. St. Louis: Washington Univ.; 1995.
- g) **Material eletrônico:** Autor(es). Título do artigo. Título do periódico abreviado [suporte]. Data de publicação [data de acesso com a expressão "acesso em"]; volume (número):páginas inicial-final ou [número de páginas aproximado]. Endereço eletrônico com a expressão "Disponível em:"

Exemplo: Pavezi N, Flores D, Perez CB. Proposição de um conjunto de metadados para descrição de arquivos fotográficos considerando a Nobrade e a Sepiades. Transinf. [Internet]. 2009 [acesso em 2010 nov 8];21(3):197-205. Disponível em: <http://periodicos.puc-campinas.edu.br/seer/index.php/transinfo/article/view/501>

**TABELAS:** As tabelas devem ser numeradas por ordem de aparecimento no texto com números arábicos. Cada tabela deve ter um título e, se necessário, uma legenda explicativa. Os quadros e tabelas deverão ser enviados através dos arquivos originais editáveis (Word, Excel) e não como imagem. Tabelas e quadros que ocupem mais de uma página devem ser evitados. Não usar elementos de imagem, caixas de texto, ou tabulações.

**FIGURAS (FOTOGRAFIAS E ILUSTRAÇÕES):** As figuras devem ser apresentadas em páginas separadas e numeradas sequencialmente, em algarismos arábicos, conforme a ordem de aparecimento no texto. Para evitar problemas que comprometam o padrão da revista, o envio do material deve obedecer aos seguintes parâmetros: todas as figuras, fotografias e ilustrações devem ter qualidade gráfica adequada (300 dpi de resolução) e apresentar título e legenda. Em todos os casos, os arquivos devem ter extensão.tif e/ou .jpg. Também são aceitos arquivos com extensão .xls, .xlsx (Excel), .eps, .psd para ilustrações em curva (gráficos, desenhos e esquemas). As figuras incluem todas as ilustrações, tais como fotografias, desenhos, mapas, gráficos, etc. Figuras em preto e branco serão reproduzidas gratuitamente, mas o editor reserva o direito de estabelecer o

limite razoável, quanto ao número delas ou cobrar do autor, a despesa decorrente do excesso. Fotos coloridas serão cobradas do autor.

Por favor, note que é de responsabilidade do autor (s) obter permissão do detentor dos direitos autorais para reproduzir figuras (ou tabelas) que tenham sido previamente publicados em outras fontes. Para todos os valores de acesso aberto, os autores devem ter permissão do detentor dos direitos, caso desejem incluir imagens que tenham sido publicados em outros periódicos de acesso não-aberto. A permissão deve ser indicada na legenda da figura, e a fonte original deve ser incluída na lista de referências.

**LEGENDAS:** Digitar as legendas usando espaço duplo, acompanhando as respectivas figuras (gráficos, fotos e ilustrações). Cada legenda deve ser numerada em algarismos arábicos, correspondendo a cada figura, e na ordem em que foram citadas no trabalho. Abreviaturas e siglas: Devem ser precedidas do nome completo quando citadas pela primeira vez no texto. No rodapé das figuras e tabelas deve ser discriminado o significado das abreviaturas, símbolos, outros sinais e informada fonte: local onde a pesquisa foi realizada. Se as ilustrações já tiverem sido publicadas, deverão vir acompanhadas de autorização por escrito do autor ou editor, constando a fonte de referência onde foi publicada.

**SUBMISSÃO DE ARTIGOS:** A partir de janeiro de 2008 a Acta Ortopédica Brasileira adota o Sistema SciELO de Publicação e Submissão online disponível em <http://submission.scielo.br/index.php/aob/index>. Os autores deverão seguir as instruções de cadastro e inclusão de artigo no próprio sistema.

Caso ocorra a necessidade de esclarecimentos adicionais, favor entrar em contato com a Atha Comunicação e Editora - Rua: Machado Bittencourt, 190, 4º andar - Vila Mariana - São Paulo Capital CEP 04044-000 - E-mail: [actaortopedicabrasileira@uol.com.br](mailto:actaortopedicabrasileira@uol.com.br) - telefone 55-11-5087-9502 com Ana Carolina de Assis/Arthur T. Assis.

Todo o conteúdo do periódico, exceto onde identificado, está licenciado sob uma Licença *Creative Commons* Atribuição-tipo BY-NC.

## Níveis de evidência de perguntas de pesquisa primária<sup>a</sup>

(Este quadro foi adotado de material publicado pelo Centro de Medicina baseada em Evidência, Oxford, Reino Unido. Para obter mais informações, visite [www.cebm.net](http://www.cebm.net).)

Tipos de estudo				
Nível	Estudos terapêuticos - Investigação dos resultados do tratamento	Estudos prognósticos - Investigação do efeito de característica de um paciente sobre o desfecho da doença	Estudos diagnósticos - Investigação de um exame para diagnóstico	Análises econômicas e de decisão - Desenvolvimento de modelo econômico ou de decisão
I	Estudo clínico randomizado de alta qualidade com ou sem diferença estatisticamente significante, mas com intervalos de confiança estreitos	Estudo prospectivo de alta qualidade <sup>d</sup> (todos os pacientes foram inscritos no mesmo estágio da doença, com > 80% dos pacientes inscritos)	Teste de critérios diagnósticos desenvolvidos anteriormente em pacientes consecutivos (com padrão de referência "ouro" aplicado)	Custos e alternativas lógicas; valores obtidos de muitos estudos; com análises de sensibilidade de múltiplas vias
	Revisão sistemática <sup>b</sup> de ECRC (Estudos clínicos randomizados e controlados) de Nível 1 (e resultados do estudo foram homogêneos <sup>c</sup> )	Revisão sistemática <sup>b</sup> de Estudos de Nível I	Revisão sistemática <sup>b</sup> de Estudos de Nível I	Revisão sistemática <sup>b</sup> de Estudos de Nível I
II	ECRC de menor qualidade (por exemplo, < 80% de acompanhamento, sem mascaramento do código de randomização ou randomização inadequada)	Estudo retrospectivo <sup>f</sup>	Desenvolvimento de critérios diagnósticos em pacientes consecutivos (com padrão de referência "ouro" aplicado)	Custos e alternativas lógicas; valores obtidos de muitos estudos; com análises de sensibilidade de múltiplas vias
	Estudo <sup>d</sup> prospectivo comparativo <sup>g</sup>	Controles não tratados de um ECRC	Revisão sistemática <sup>b</sup> de Estudos de Nível II	Revisão sistemática <sup>b</sup> de Estudos de Nível II
	Revisão sistemática <sup>b</sup> de Estudos de Nível II ou Nível I com resultados discrepantes	Estudo prospectivo de menor qualidade (por exemplo, pacientes inscritos em diferentes estágios da doença ou <80% de acompanhamento)		
III		Revisão sistemática <sup>b</sup> de Estudos de Nível II		
	Estudo de caso-controle <sup>g</sup>	Estudo de caso controle <sup>g</sup>	Estudo de pacientes nãoconsecutivos; sem padrão de referência "ouro" aplicado uniformemente	Análises baseadas em alternativas e custos limitados; e estimativas ruins
	Estudo retrospectivo <sup>f</sup> comparativo <sup>g</sup>		Revisão <sup>b</sup> sistemática de Estudos de Nível III	Revisão sistemática <sup>b</sup> de Estudos de Nível III
	Revisão sistemática <sup>b</sup> de Estudos de Nível III		Estudo de caso-controle	
IV			Padrão de referência ruim	
	Série de casos <sup>h</sup>	Série de casos		Análises sem análises de sensibilidade
V	Opinião do especialista	Opinião do especialista	Opinião do especialista	Opinião do especialista

<sup>a</sup> Avaliação completa da qualidade de cada estudo requer aquilatação de todos os aspectos do desenho do estudo.

<sup>b</sup> Combinação de resultados de dois ou mais estudos anteriores.

<sup>c</sup> Estudos proporcionaram resultados coerentes.

<sup>d</sup> Estudo iniciou antes de o primeiro paciente ser inscrito.

<sup>e</sup> Pacientes tratados de um modo (por exemplo, artroplastia cimentada de quadril) comparada com um grupo de pacientes tratados de outra maneira (por exemplo, artroplastia não-cimentada de quadril) na mesma instituição.

<sup>f</sup> O estudo iniciou depois da inscrição do primeiro paciente.

<sup>g</sup> Os pacientes identificados para o estudo com base em seu desfecho clínicos, chamados de "casos", por exemplo falha da artroplastia total, são comparados com os pacientes que não tiveram desfechos, chamados "controles", por exemplo, artroplastia total do quadril bem-sucedida.

<sup>h</sup> Pacientes tratados de uma maneira sem grupo de comparação de pacientes tratados de outro modo.

**ARTIGO ORIGINAL****CIÊNCIAS BÁSICAS**

- AValiação da Matriz Extracelular do Tendão Supraespinhal Lesionado em Ratos ..... 11**  
*EVALUATION OF THE EXTRACELLULAR MATRIX OF INJURED SUPRASPINATUS IN RATS*  
*Luiz Henrique Oliveira Almeida, Roberto Ikemoto, Ana Maria Mader, Maria Aparecida Silva Pinhal, Bruna Munhoz, Joel Murachovsky*

**COLUNA VERTEBRAL**

- ESTUDOS DAS ALTERAÇÕES MOLECULARES NA DEGENERAÇÃO DO DISCO INTERVERTEBRAL EM MODELO ANIMAL ..... 16**  
*STUDIES OF MOLECULAR CHANGES IN INTERVERTEBRAL DISC DEGENERATION IN ANIMAL MODEL*  
*Marcelo Ferraz de Campos, Cintia Pereira de Oliveira, Charles Benjamin Neff, Olga Maria de Toledo Correa, Maria Aparecida Silva Pinhal, Luciano Miller Reis Rodrigues*

**JOELHO**

- REVISÃO DE ARTROPLASTIA DO JOELHO COM IMPLANTE CONSTRITO UTILIZANDO BISAGRA E BASE TIBIAL ROTATÓRIA ..... 22**  
*KNEE ARTHROPLASTY REVISION WITH A CONSTRAINED IMPLANT USING HINGE AND ROTATING TIBIAL BASIS*  
*Fabio Jansen Angelini, Camilo Partezani Helito, Bruno Azevedo Veronesi, Tales Mollica Guimarães, José Ricardo Pécora, Marco Kawamura Demange*

**ORTOPEDIA PEDIÁTRICA**

- A TRANSFERÊNCIA DO RETO FEMORAL AUMENTA A FLEXÃO DOS JOELHOS NO APOIO NA PARALISIA CEREBRAL? ..... 27**  
*DOES RECTUS FEMORIS TRANSFER INCREASE KNEE FLEXION DURING STANCE PHASE IN CEREBRAL PALSY?*  
*Mauro César de Moraes Filho, Francesco Camara Blumetti, Cátia Miyuki Kawamura, José Augusto Fernandes Lopes, Daniella Lins Neves, Michelle De Oliveira Cardoso*

**PÉ E TORNOZELO**

- TRATAMENTO ARTROSCÓPICO DAS LESÕES OSTEOCONDRAIS DO TÁLUS ..... 32**  
*ARTHROSCOPIC TREATMENT OF OSTEOCHONDRAL LESIONS OF THE TALUS*  
*Mariana Korbage de Araujo, Mario Sergio Paulillo de Cillo, Cinthia Kelly Bittar, José Luis Amin Zabeu, Carolyn Nociti Moreira Cezar*

**PUNHO E MÃO**

- ANÁLISE COMPARATIVA DE MICROANASTOMES COM DISTINTOS FIOS NYLON 10-0 EM RATOS ..... 35**  
*COMPARATIVE STUDY OF MICROANASTOMOSIS WITH DISTINCT 10-0 NYLON SUTURES IN RATS*  
*Ricardo Teixeira e Silva, Thiago Felipe Santos Barros, José Thomé de Carvalho, André Araújo Ribeiro, André Fernandes Pires, Teng Hsiang Wei*

- EFEITO DE SEGUNDA TRANSFERÊNCIA DO DEDO-DO-PÉ PARA MÃO NA DISTRIBUIÇÃO DE PRESSÃO PLANTAR DO PÉ DOADOR ..... 39**  
*EFFECT OF SECOND TOE-TO-HAND TRANSFER ON THE PLANTAR PRESSURE DISTRIBUTION OF THE DONOR FOOT*  
*Bing Li, Da-Wei Chen, Yun-Feng Yang, Guang-Rong Yu*

**QUADRIL**

- DESFECHO CLÍNICO APÓS ARTROPLASTIA TOTAL DE JOELHO E QUADRIL INFECTADAS ..... 43**  
*CLINICAL OUTCOME AFTER INFECTED TOTAL KNEE AND TOTAL HIP ARTHROPLASTY*  
*Falk Mittag, Carmen Ina Leichtle, Michael Schlumberger, Ulf Gunther Leichtle, Markus Wünschel*

**TRAUMA ORTOPÉDICO**

- EPIDEMIOLOGIA E TRATAMENTO DA LESÃO DE MONTEGGIA EM ADULTOS: SÉRIE DE 44 CASOS ..... 48**  
*EPIDEMIOLOGY AND TREATMENT OF MONTEGGIA LESION IN ADULTS: SERIES OF 44 CASES*  
*Roberto Suarez, Antonio Barquet, Rodrigo Fresco*

**REVISÃO SISTEMÁTICA****PÉ E TORNOZELO**

- VISCOSSUPLEMENTAÇÃO EM OSTEOARTRITE DO TORNOZELO: UMA REVISÃO SISTEMÁTICA ..... 52**  
*VISCOSUPPLEMENTATION IN ANKLE OSTEOARTHRITIS: A SYSTEMATIC REVIEW*  
*Thiago Batista Faleiro, Renata Da Silva Schulz, Jorge Eduardo de Schoucair Jambeiro, Antero Tavares Neto, Fernando Moreira Delmonte, Gildásio de Cerqueira Dalto*

A cada **3 segundos**,  
a osteoporose causa uma fratura.<sup>1</sup>  
O ibandronato possui eficácia  
antifratura sustentada.\*<sup>2</sup>

\*Em mulheres com  
osteoporose  
pós-menopausa\*

**OSTEOBAN**  
ibandronato de sódio

Cuidado que previne as lesões da osteoporose.<sup>3,4</sup>

**1x**  
ao mês

Apenas uma  
dose por mês<sup>3</sup>

O ibandronato de sódio com preço acessível e agora com  
até **45%** de desconto no Programa Cuidados pela Vida<sup>5,6</sup>

Cuidados  
pela  
**Vida**

Benefícios para uma vida melhor  
Central de Atendimento  
0800 777 8432  
www.cuidadospela vida.com.br



**Aumento significativo da densidade mineral  
óssea em mulheres com baixa DMO<sup>7</sup>**



Referências Bibliográficas: 1) JOHNELL, O.; KANIS, J. A. An estimate of worldwide prevalence and disability associated with osteoporotic fractures. *Osteoporos Int*, v. 17, p. 1726-1733, 2006. 2) ROSSINI, M. et al. Evidence of sustained vertebral and nonvertebral antifracture efficacy with ibandronate therapy. *Ther Adv Musculoskel Dis*, v. 3, n. 2, 2011. 3) Bula do produto OSTEOBAN: comprimido revestido. Farmacêutica Responsável: Gabriela Mallmann, Guarulhos, SP. Aché Laboratórios Farmacêuticos S.A. 4) DELANEY, M.F. Strategies for the prevention and treatment of osteoporosis during early postmenopause. *Am J Obstet Gynecol*, v. 194, suppl 2, p. S12-S23, 2006. 5) Kairos Web Brasil. Disponível em: <<http://brasil.kairosweb.com/>>. Acesso em: Jan/2016. 6) "Programa Cuidados pela Vida (O Programa Cuidados pela Vida pode alterar ou interromper esta campanha sem aviso prévio. Desconto calculado sobre o Preço Máximo ao Consumidor)." 7) PASALIC, K.S. Efficacy and safety of once-monthly ibandronate treatment in patients with low bone mineral density - ESTHER Study - 24 months of follow up. *Srp Arth Celok Lek*, v.140, n. 11-12, p. 722-727, 2012.

**Interação Medicamentosa:** Os pacientes devem esperar 60 minutos após ingerir OSTEOBAN, antes de tomarem outros medicamentos orais. **Contraindicação:** OSTEOBAN é contraindicado a pacientes que não conseguem ficar em pé ou sentados durante, pelo menos, 60 minutos.

**Osteoban. ibandronato de sódio 150mg comprimido revestido. USO ORAL USO ADULTO.** Indicações: OSTEOBAN é indicado para o tratamento da osteoporose pós-menopausa, com a finalidade de reduzir o risco de fraturas vertebrais. Em um subgrupo de pacientes de risco, com escore T < -3,0 DP no colo do fêmur, ibandronato de sódio também demonstrou reduzir o risco de fraturas não vertebrais. **Contraindicações:** OSTEOBAN é contraindicado a pacientes com hipersensibilidade ao ibandronato de sódio ou aos demais componentes da fórmula e a pacientes com hipocalcemia não corrigida; pacientes com anormalidades do esôfago, como demora no esvaziamento esofágico, estenose ou acalasia; pacientes que não conseguem ficar em pé ou sentados durante, pelo menos, 60 minutos. **Precauções e advertências:** OSTEOBAN é contraindicado a pacientes com hipocalcemia não corrigida. Bisfosfonatos administrados por via oral podem causar irritação local da mucosa gastrointestinal superior. O risco de experiências adversas esofágicas graves parece ser maior para pacientes que não seguem as instruções de uso e/ou que continuaram a tomar bisfosfonatos por via oral após desenvolver sintomas sugestivos de irritação esofágica. Os pacientes devem prestar especial atenção e serem capazes de cumprir as instruções de administração. Considerando-se que anti-inflamatórios não esteróides e bisfosfonatos associam-se, ambos, à irritação gastrointestinal, recomenda-se cautela durante a administração concomitante de anti-inflamatórios não esteróides e ibandronato de sódio. Osteonecrose de mandíbula foi relatada em pacientes tratados com bisfosfonatos. A maioria dos casos em pacientes oncológicos submetidos a procedimentos dentários, mas alguns casos ocorreram em pacientes em tratamento para osteoporose pós-menopausa e outros diagnósticos. Fatores de risco conhecidos para osteonecrose de mandíbula: câncer, terapias concomitantes (ex: quimioterapia, radioterapia e corticosteróides) e distúrbios concomitantes (ex: anemia, coagulopatia, infecção e doença dentária pré-existente). A maioria dos casos foi relatada em pacientes tratados com bisfosfonatos de administração intravenosa, mas também em alguns pacientes tratados com bisfosfonatos orais. Relatos na literatura médica indicam que os bisfosfonatos podem estar associados à inflamação ocular, como uveíte e esclerite. Não foram realizados estudos sobre os efeitos de ibandronato de sódio sobre a capacidade de dirigir veículos e operar máquinas. **Gestação e lactação:** Categoria de risco na gravidez: B. Este medicamento não deve ser utilizado por mulheres grávidas sem orientação médica ou do cirurgião-dentista. Não há experiência sobre o uso clínico de ibandronato de sódio em mulheres durante a gestação. OSTEOBAN não deve ser utilizado por mulheres que estejam amamentando sem orientação médica ou do cirurgião-dentista. **Atenção diabéticos: contém açúcar (lactose).** Interações medicamentosas: é provável que suplementos à base de cálcio, antiácidos e alguns medicamentos orais que contenham cátions multivalentes (tais como alumínio, magnésio e ferro) interfiram na absorção de ibandronato de sódio. Os pacientes devem esperar 60 min após ingerir OSTEOBAN, antes de tomarem outros medicamentos orais. Foi demonstrada, em estudo de interação farmacocinética em mulheres na pós-menopausa, a ausência de qualquer interação potencial com tamoxifeno ou tratamentos de reposição hormonal (estrogênio). Não se observou interferência quando ibandronato de sódio foi administrado concomitantemente com metilano / prednisolona em pacientes com mieloma múltiplo. **Interações com alimentos:** a ingestão de alimentos deve ser postergada em 60 min após a administração oral de ibandronato de sódio. **Reações adversas: reações adversas comuns (> 1/100 e ≤ 1/10):** doença do refluxo gastroesofágico, diarreia, dor abdominal, dispepsia, náusea, flatulência, cefaleia, síndrome influenza-like, fadiga, artralgia, mialgia, exantema. **Reação incomum (> 1/1.000 e < 1/100):** distúrbios gastrointestinais (gastrite, esofagite, incluindo ulcerações esofágicas ou estenose, vômitos e distúrgia), distúrbios do sistema nervoso (tonturas), distúrbios musculoesqueléticos e do tecido conjuntivo (dor nas costas). **Reação rara (> 1/10.000 e < 1/1.000):** distúrbios gastrointestinais (dúodenite), distúrbios do sistema imunológico (reações de hipersensibilidade), distúrbios da pele e do tecido subcutâneo (angioedema, edema facial e urticária). **Posologia:** deve ser administrado em jejum, 60 min antes da ingestão do primeiro alimento ou bebida do dia (exceto água) e antes da administração de qualquer outro medicamento ou suplemento, inclusive cálcio. Os comprimidos devem ser deglutidos inteiros, com um copo cheio de água filtrada (180 a 240 mL). O paciente não deverá deitar-se nos 60 min seguintes após tomar o medicamento; A dose recomendada de OSTEOBAN é um comprimido de 150 mg, uma vez por mês. **Pacientes idosos:** não é necessário ajuste de dose. **Pacientes com insuficiência renal:** não é necessário ajuste de dose para pacientes com insuficiência renal leve a moderada e com depuração de creatinina ≥ 30 mL/min. Em pacientes com depuração de creatinina < 30 mL/min, a decisão de administrar OSTEOBAN deve ser baseada na avaliação individual da relação risco / benefício. **Pacientes com insuficiência hepática:** não há necessidade de ajuste de dose para pacientes com insuficiência hepática. **"SE PERSISTIREM OS SINTOMAS, O MÉDICO DEVERÁ SER CONSULTADO."** **VENDA SOB PRESCRIÇÃO MÉDICA.** MS - 1.0573.0422. \*Material técnico científico de distribuição exclusiva a profissionais de saúde habilitados à prescrição e/ou dispensação de medicamentos". Para informações completas, consultar a bula na íntegra através da Central de Atendimento ao Cliente. MB 02-SAP. 4408302.

Abril/2016





# Artrosil

lisinato de cetoprofeno

O único lisinato de cetoprofeno do mercado<sup>1</sup>

# INCOMPARÁVEL

**BOA TOLERABILIDADE GÁSTRICA.<sup>2</sup>**

**MAIOR TOLERABILIDADE GÁSTRICA PELA AÇÃO DOS MICROGRÂNULOS.<sup>2</sup>**

**ALTA EFICÁCIA.<sup>3</sup>**

**ALTAMENTE SOLÚVEL, DE AÇÃO RÁPIDA, PROLONGADA E EFETIVA.<sup>2</sup>**

**DOSE ÚNICA DIÁRIA.<sup>4</sup>**

**POSOLOGIA CÔMODA, APENAS UMA VEZ AO DIA NA APRESENTAÇÃO DE 320MG.<sup>4</sup>**

**Referências Bibliográficas:** 1) DEF 2014. Dicionário de Especialidades Farmacêuticas. 42ª ed. EPUC, 2014. 2) PELOGGIA, C.C.N.; BRITO NETO, A.J.; CUNHA, J. Avaliação da eficácia terapêutica e da tolerância do antiinflamatório lisinato de cetoprofeno, na forma cápsulas. Estudo multicêntrico aberto e não comparativo. Revista Brasileira de Medicina, v.57, n.6, p.617-624, 2000. 3) BEJOR, M. et al. Attività analgica di ketoprofene sale di lisina nelle cervicalgie su base osteodegenerativa valutata mediante quantificazione del tracciato elettromiografico di superficie. Acta Gerontol, v. 44, p. 34-40, 1994. 4) Buía Do Produto ARTROSIL Cápsulas. Farmacêutico Responsável: Dr. Wilson R. Farias. Guarulhos, SP: Aché Laboratórios Farmacêuticos S.A.

**CONTRAINDICAÇÕES: HIPERSENSIBILIDADE A QUAISQUER COMPONENTES DE SUA FÓRMULA. INTERAÇÕES MEDICAMENTOSAS: DEVIDO À ELEVADA LIGAÇÃO DE CETOPROFENO COM PROTEÍNAS PLASMÁTICAS, É NECESSÁRIO REDUZIR A DOSAGEM DE ANTICOAGULANTES, FENITOÍNAS OU SULFAMIDAS QUANDO ADMINISTRADOS CONCOMITANTEMENTE.**

ARTROSIL, lisinato de cetoprofeno 160 mg e 320 mg - Cápsulas de liberação prolongada - Uso oral - Uso Adulto - MS - 1.0573.0128. Indicações: Artrrose, coxartrose, espondiloartrose, artrite reumatóide, bursite, flebite e tromboflebite superficial, contusão, entorse, luxação, distensão muscular. **Contra-indicações: Úlcera péptica na fase ativa, anamnese positiva de úlcera péptica recorrente, dispepsia crônica, gastrite, insuficiência renal grave, leucopenia e plaquetopenia, grave distúrbio de hemocoagulação.** Hipersensibilidade a quaisquer componentes de sua fórmula. Existe a possibilidade de hipersensibilidade cruzada com ácido acetilsalicílico ou outros fármacos antiinflamatórios não-esteroidais. Portanto, o cetoprofeno não deve ser administrado a pacientes nos quais o ácido acetilsalicílico ou outros fármacos antiinflamatórios não-esteroidais tenham provocado sintomas de asma, rinite, urticária. O uso de lisinato de cetoprofeno é contra-indicado durante o primeiro e o último trimestre de gestação, pois pode causar hipertensão pulmonar e toxicidade renal no feto, característica comum aos inibidores da síntese de prostaglandinas. Pode também levar ao aumento do tempo de sangramento das gestantes e fetos e conseqüentemente eventuais manifestações hemorrágicas no recém-nascido. Há risco de retardar o trabalho de parto. Precauções e advertências: O uso de cetoprofeno em pacientes com asma brônquica ou com diáteses alérgicas pode provocar uma crise asmática. Em pacientes com função renal comprometida, a administração de cetoprofeno deve ser efetuada com particular cautela levando-se em consideração a eliminação essencialmente renal do fármaco. Embora não tenha sido observada experimentalmente toxicidade embrionária com cetoprofeno nas doses previstas para uso clínico, a administração em mulheres grávidas, durante a amamentação ou na infância não é recomendada. Interações medicamentosas: Devido à elevada ligação de cetoprofeno com proteínas plasmáticas, é necessário reduzir a dosagem de anticoagulantes, fenitoínas ou sulfamidas quando administrados concomitantemente. O uso com ácido acetilsalicílico reduz o nível sérico de cetoprofeno e aumenta o risco de distúrbios gastrintestinais. No caso da administração com lítio há aumento de seu nível sérico podendo levar à intoxicação. Foi observado aumento da toxicidade do metotrexato em decorrência da diminuição de seu "clearance" renal. A probenecida reduz as perdas de cetoprofeno e aumenta seu nível sérico. A metoclopramida reduz a biodisponibilidade do cetoprofeno e pode ocorrer uma pequena redução de sua absorção no uso simultâneo com hidróxidos de magnésio ou alumínio. **Reações adversas: Assim como com outros antiinflamatórios não-esteroidais, podem ocorrer distúrbios transitórios, no trato gastrintestinal, tais como gastralgia, náusea, vômito, diarreia e flatulência. Excepcionalmente foram observadas hemorragia gastrintestinal, discinesia transitória, astenia, cefaléia, sensação de vertigem e exantema cutâneo. O produto pode ser tomado às refeições ou com leite, a fim de evitar possíveis distúrbios gastrintestinais.** Posologia: ARTROSIL 160 mg: Uma cápsula duas vezes ao dia durante ou após as refeições. A duração do tratamento deve ser a critério médico. ARTROSIL 320 mg: Uma cápsula ao dia durante ou após as refeições. A duração do tratamento deve ser a critério médico.

SE PERSISTIREM OS SINTOMAS O MÉDICO DEVERÁ SER CONSULTADO. VENDA SOB PRESCRIÇÃO MÉDICA

Material técnico-científico de distribuição exclusiva à classe médica

MB\_08 SAP 4057006

Abril/2016





# dorene<sup>®</sup>

## pregabalina



**Eficácia e tolerabilidade em ampla gama de condições da dor neuropática periférica, além da neuropatia diabética periférica (NDP) e neuralgia pós-herpética (NPH).<sup>2</sup>**

**Redução da dor à partir da primeira semana de tratamento na fibromialgia.<sup>3</sup>**

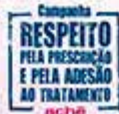## Vantagens Pregabalina

**A pregabalina promove resultados significativamente melhores na qualidade da dor, em comparativo a gabapentina.<sup>4</sup>**

Referências Bibliográficas: 1) Bula do produto: Dorene. Responsável Técnico: Dr. Wilson R. Forás. Guarulhos, SP, Achê Laboratórios Farmacêuticos S/A. 2) GILFON, I. et al. Pregabalin for peripheral neuropathic pain: a multicenter, enriched enrollment randomized withdrawal placebo-controlled trial. *Clin J Pain*, v. 27, n. 3, p. 185-93, 2011. 3) PALMER, L. et al. An international, randomized, double-blind, placebo-controlled, phase III trial of pregabalin monotherapy in treatment of patients with fibromyalgia. *J Rheumatol*, v. 38, n. 12, p. 2643-2652, 2011. 4) GHOSH, A.K. et al. Comparative study of efficacy and safety of pregabalin and gabapentin in neuropathic pain. *Asian Journal of Pharmacy and Life Science*, v. 2, n. 1, p. 64-71, 2012.

**DORENE (pregabalina) 75 mg e 150 mg. Cápsula. USO ORAL. USO ADULTO E PEDIÁTRICO ACIMA DE 12 ANOS (vide indicações). Indicações:** Dor Neuropática; Epilepsia; Transtorno de Ansiedade Generalizada (TAG); Fibromialgia. **Contraindicações:** Dorene é contraindicado a pacientes com hipersensibilidade conhecida à pregabalina ou a qualquer componente da fórmula. **Precauções e advertências:** Pacientes com problemas hereditários raros de intolerância a galactose, deficiência de lactase ou má-absorção de glicose-galactose não devem utilizar pregabalina cápsulas. Alguns pacientes diabéticos sob tratamento com pregabalina que obtiverem ganho de peso podem necessitar de ajuste da medicação hipoglicêmica. Houve relatos de reações de hipersensibilidade, incluindo casos de angioedema. Pregabalina deve ser descontinuada imediatamente se ocorrerem sintomas de angioedema, tais como edema facial, perioral ou da via aérea superior. O tratamento com pregabalina está associado com tontura e sonolência, que pode aumentar a ocorrência de acidentes (quedas) na população idosa. Pacientes devem ser alertados para ter cautela até que os efeitos potenciais de pregabalina sejam familiares. Visão borrada, transitória e outras alterações na acuidade visual foram reportadas por pacientes tratados com pregabalina. A descontinuação da pregabalina pode resultar na resolução ou melhora desses sintomas visuais. Foram observados sintomas de retirada em alguns pacientes após a descontinuação do tratamento prolongado e de curto prazo com pregabalina. Os seguintes eventos foram mencionados: insônia, dor de cabeça, náusea, ansiedade, hiperhidrose e diarreia (vide item Reações Adversas). Como é o caso com qualquer droga ativa do SNC, deve-se avaliar cuidadosamente o histórico de pacientes quanto ao abuso de drogas e observá-los quanto a sinais de abuso da pregabalina. Foi relatada melhora da função renal após a descontinuação ou redução da dose de pregabalina. Houve relatos pós-comercialização de insuficiência cardíaca congestiva em alguns pacientes recebendo pregabalina. Devido aos dados limitados de pacientes com insuficiência cardíaca congestiva grave, Dorene deve ser administrado com cautela nesses pacientes (vide item 9. Reações Adversas). Efeitos sobre a Habilidade de Dirigir e Operar Máquinas: Dorene pode produzir tontura e sonolência que, portanto, podem prejudicar a habilidade de dirigir e operar máquinas. Os pacientes devem ser aconselhados a não dirigir, operar máquinas complexas, ou se engajar em outras atividades potencialmente perigosas até que se saiba se este medicamento afeta a sua capacidade de executar tais atividades. **Uso em Idosos, Crianças e Outros Grupos de Risco:** Vide item Farmacologia/Gravidez e lactação: Uso durante a Gravidez. Não há dados adequados sobre o uso de pregabalina em mulheres grávidas. Estudos em animais mostraram toxicidade reprodutiva. O risco potencial a humanos é desconhecido. Portanto, Dorene não deve ser utilizado durante a gravidez. Métodos contraceptivos eficazes devem ser utilizados por mulheres com potencial de engravidar. A pregabalina é um medicamento classificado na categoria C de risco de gravidez. Portanto, este medicamento não deve ser utilizado por mulheres grávidas sem orientação médica ou do cirurgião-dentista. **Uso durante a Lactação:** Não se sabe se a pregabalina é excretada no leite materno de humanos, está presente no leite do leite de ratos. Portanto, a amamentação não é recomendada durante o tratamento com Dorene. **Interações medicamentosas:** A pregabalina provavelmente não interfere no metabolismo de fármacos in vivo e não se liga a proteínas plasmáticas. A pregabalina pode potencializar os efeitos do etanol e lorazepam. A pregabalina parece ser aditiva no prejuízo da função cognitiva e coordenação motora grossa causado pela oxicodeona. Em experiência pós-comercialização, houve relatos de insuficiência respiratória e coma em pacientes sob tratamento de pregabalina e outros medicamentos antidepressivos do SNC. Há relatos pós-comercialização de eventos relacionados à redução da função do trato gastrointestinal inferior (por ex, obstrução intestinal, íleo paratifo, constipação) quando a pregabalina foi administrada com medicamentos que têm o potencial para produzir constipação, tais como analgésicos opioides. Não foram conduzidos estudos de interação farmacodinâmica específicos em voluntários idosos. **Reações adversas:** As reações adversas mais comuns foram tontura e sonolência, em geral, de intensidade leve a moderada. As reações adversas comuns foram: Aumento de apetite, Confusão, desorientação, instabilidade, humor eufórico, diminuição da libido, insônia, tontura, coordenação normal, transtorno de equilíbrio, amnésia, distúrbios de atenção, dificuldade de memória, tremores, diarreia, parestesia, sedação, letargia, visão turva, diplopia, vertigem, vômitos, distensão abdominal, constipação, boca seca, flatulência, distensão erétil, edema periférico, edema, marcha anormal, sensação de embriaguez, sensação anormal, fadiga e aumento de peso. As seguintes reações adversas foram relatadas durante a pós-comercialização: Sistema imunológico: angioedema, reação alérgica, hipersensibilidade. Sistema nervoso: dor de cabeça, perda de consciência, prejuízo mental. Oftalmológicos: catarata. Cardíacos: insuficiência cardíaca congestiva. Respiratório e torácico: edema pulmonar. Gastrointestinais: edema de língua, náusea, vômito, diarreia, náusea. Pele e tecido subcutâneo: inchaço de face, prurido. Renais e urinários: retenção urinária. Reprodutor e mamas: ginecomastia. Geral: mal-estar. Idosos (acima de 65 anos de idade): Num total de 990 pacientes idosos, não foram observadas diferenças quanto à segurança geral, em comparação aos pacientes com menos de 65 anos de idade. **Farmacologia:** Dorene deve ser utilizado por via oral, com ou sem alimentos. Cada cápsula de Dorene contém 75 mg ou 150 mg de pregabalina. **Dor Neuropática:** A dose inicial recomendada de Dorene é de 75 mg duas vezes ao dia (150 mg/dia), com ou sem alimentos. Para a maioria dos pacientes, 150 mg duas vezes ao dia é a dose ideal. Com base na resposta individual e na tolerabilidade do paciente, a dose pode ser aumentada para 150 mg duas vezes ao dia após um intervalo de 3 a 7 dias e, se necessário, até uma dose máxima de 300 mg duas vezes ao dia após mais uma semana. **Epilepsia:** A dose inicial recomendada de Dorene é de 75 mg duas vezes ao dia (150 mg/dia), com ou sem alimentos. Com base na resposta e tolerabilidade individuais do paciente, a dose pode ser aumentada para 150 mg duas vezes ao dia após 1 semana. A dose máxima de 300 mg duas vezes ao dia pode ser atingida após mais 1 semana. **Transtorno de Ansiedade Generalizada (TAG):** A dose varia de 150 a 600 mg/dia, divididas em duas ou três doses. A necessidade para o tratamento deve ser avaliada regularmente. **Fibromialgia:** A dose recomendada de Dorene é de 300 a 450 mg/dia. A dose deve ser iniciada com 75 mg duas vezes ao dia (150 mg/dia), com ou sem alimentos, e a dose pode ser aumentada para 150 mg duas vezes ao dia (300 mg/dia) em uma semana baseado na eficácia e tolerabilidade individuais. **Descontinuação do Tratamento:** Se Dorene for descontinuado, recomenda-se que isto seja feito gradualmente durante no mínimo 1 semana. **Uso em Pacientes com Insuficiência Renal:** A redução da dosagem em pacientes com a função renal comprometida deve ser individualizada de acordo com o clearance de creatinina. Para pacientes submetidos à hemodiálise, a dose diária de Dorene deve ser ajustada com base na função renal. Além da dose diária, uma dose suplementar deve ser administrada imediatamente após cada tratamento de 4 horas de hemodiálise. **Uso em Pacientes com Insuficiência Hepática:** Nenhum ajuste de dose é necessário para pacientes com insuficiência hepática. **Uso em Crianças:** A segurança e a eficácia de pregabalina em pacientes pediátricos abaixo de 12 anos de idade ainda não foram estabelecidas. O uso em crianças não é recomendado. **Uso em Adolescentes (12 a 17 anos de idade):** Pacientes adolescentes com epilepsia podem receber a dose como adultos. A segurança e a eficácia de pregabalina em pacientes abaixo de 18 anos de idade com dor neuropática não foram estabelecidas. **Uso em Pacientes Idosos (acima de 65 anos de idade):** Pacientes idosos podem necessitar de redução da dose de Dorene devido à diminuição da função renal. **Dose Omittida:** Caso o paciente esqueça de tomar Dorene no horário estabelecido, deve tomá-lo assim que lembrar. Entretanto, se já estiver perto do horário de tomar a próxima dose, deve desconsiderar a dose esquecida e tomar a próxima. Este medicamento não pode ser partilhado, aberto ou mastigado. SE PERSISTIREM OS SINTOMAS, O MÉDICO DEVERÁ SER CONSULTADO. VENDA SOB PRESCRIÇÃO MÉDICA. NÃO PODE SER VENDIDO COM RETENÇÃO DA RECEITA. ILS - 1.0573.0457. MB 02, VP SAP 447590.

**Contraindicações:** Dorene não deve ser utilizado se você tem hipersensibilidade (alergia) conhecida à pregabalina ou a qualquer componente da fórmula. **Interações medicamentosas:** A pregabalina pode potencializar o efeito da oxicodeona (analgésico), bebidas alcoólicas e de lorazepam (tranquilizante). Quando usado com analgésicos opioides, a pregabalina pode reduzir a função do trato gastrointestinal inferior (por ex, obstrução intestinal, constipação – intestino preso). Houve relatos de insuficiência respiratória e coma em pacientes sob tratamento de pregabalina e outros medicamentos depressores do Sistema Nervoso Central. **DORENE É UM MEDICAMENTO. DURANTE SEU USO, NÃO DIRIJA VEÍCULOS OU OPERE MÁQUINAS, POIS SUA AGILIDADE E ATENÇÃO PODEM ESTAR PREJUDICADAS.**



Material técnico-científico de distribuição exclusiva a profissionais de saúde habilitados à prescrição e/ou dispensação de medicamentos.

Abril/2016

**achē**  
Quem valoriza a vida, valoriza a prescrição médica.

**ACESSO E QUALIDADE NO TRATAMENTO  
E PREVENÇÃO DA OSTEOPOROSE<sup>1,2,3</sup>**

**Osteotrat**  
risedronato sódico



Referências Bibliográficas: 1) BRASIL. ANVISA. Agência Nacional de Vigilância Sanitária. Resolução-RE nº 4.991, de 23 de novembro de 2012. Certificação de Boas Práticas de Fabricação - Achê. Diário Oficial da União, Brasília, DF, p. 118, 26 nov. 2012. 2) Kairos Web Brasil. Disponível em: <http://brasil.kairosweb.com>. Acesso em: Jan/2016. 3) Bula do produto OSTEOTRAT: comprimidos revestidos. Responsável técnico: Gabriela Mallman. Guarulhos, SP. Achê Laboratórios Farmacêuticos S.A.

**CONTRAINDICAÇÕES:** OSTEOTRAT está contraindicado em pacientes com hipersensibilidade a qualquer componente da fórmula, com hipocalcemia, durante a gravidez, lactação e para pacientes com insuficiência renal severa ("clearance" de creatinina < 30 mL/min).  
**INTERAÇÕES MEDICAMENTOSAS:** Não foram realizados estudos formais de interação medicamentosa, entretanto, durante os estudos clínicos não foi observada qualquer interação clinicamente relevante com outros medicamentos.

OSTEOTRAT risedronato sódico 35 mg. Comprimidos revestidos. Uso oral. Uso adulto. Indicações: OSTEOTRAT é indicado para o tratamento e prevenção da osteoporose em mulheres no período pós-menopausa para reduzir o risco de fraturas vertebrais. Em mulheres no período pós-menopausa, OSTEOTRAT propicia um aumento na densidade mineral óssea, reduz a incidência de fraturas vertebrais e um endpoint composto de fraturas não-vertebrais relacionadas à osteoporose. OSTEOTRAT é indicado para o tratamento da osteoporose estabelecida em mulheres no período pós-menopausa para reduzir o risco de fraturas de quadril. Tratamento da osteoporose em homens com alto risco de fraturas. Precauções e advertências: Alimentos, bebidas (exceto água) e drogas contendo cátions polivalentes (tais como: cálcio, magnésio, ferro e alumínio) podem interferir na absorção dos bisfosfonatos e não devem ser administrados concomitantemente ao OSTEOTRAT. Para alcançar a eficácia planejada, é necessária uma rigorosa adesão às recomendações de uso (ver item Posologia). A eficácia dos bisfosfonatos no tratamento da osteoporose no período pós-menopausa está relacionada com a presença da baixa densidade mineral óssea (BMD) score-T no quadril ou na coluna vertebral lombar < -2,5 DP) e/ou fratura predominantemente. Fatores de risco clínico para fratura ou idade avançada isoladamente não são motivos para se iniciar o tratamento da osteoporose com um bisfosfonato. Em mulheres muito idosas (> 80 anos), a evidência de manutenção da eficácia de bisfosfonatos, incluindo risedronato sódico, é limitada. Alguns bisfosfonatos foram relacionados a esofagites e ulcerações esofágicas. Portanto, os pacientes devem ter atenção na dose a ser administrada (ver item Posologia). Em pacientes que apresentam antecedentes de alteração esofágica que retardam o trânsito ou o esvaziamento esofágico (ex. estenose ou acalasia), ou que são incapazes de permanecerem em posição ereta por pelo menos 30 minutos após a ingestão do comprimido, o risedronato deve ser utilizado com especial cuidado devido à experiência clínica limitada. Os prescritores devem enfatizar a importância das instruções posológicas para pacientes que apresentam antecedentes de alterações esofágicas. A hipocalcemia deve ser tratada antes do início do tratamento com OSTEOTRAT. Outras alterações ósseas e do metabolismo mineral (ex. disfunção da paratiróide, hipovitaminose D) devem ser tratadas quando iniciado a terapia com OSTEOTRAT. Osteonecrose de mandíbula, geralmente associada com extração dentária e/ou infecção local (incluindo osteomielite) foi relatada em pacientes com câncer em regimes de tratamento incluindo, principalmente, administração intravenosa de bisfosfonatos. Muitos desses pacientes também estavam recebendo quimioterapia e corticosteróides. Osteonecrose de mandíbula também foi relatada em pacientes com osteoporose recebendo bisfosfonatos orais. Um exame dentário com foco preventivo apropriado deve ser considerado antes do tratamento com bisfosfonatos em pacientes com fatores de risco concomitantes (por exemplo: câncer, quimioterapia, radioterapia, corticosteróides, higiene oral inadequada). Durante o tratamento, estes pacientes devem, se possível, evitar procedimentos dentários invasivos. Para pacientes que desenvolvem osteonecrose de mandíbula durante a terapia com bisfosfonatos, uma cirurgia dentária pode exacerbar a condição. Para pacientes que requerem procedimentos dentários, não existem dados disponíveis que aconselhem se a descontinuação do tratamento com bisfosfonatos reduz o risco de osteonecrose de mandíbula. O julgamento clínico do médico deve guiar o plano de administração de cada paciente baseado na avaliação do risco/benefício individual. Efeitos na habilidade de dirigir ou operar máquinas: Nenhum efeito na habilidade de dirigir ou operar máquinas foi observado. Este medicamento contém lactose. Pacientes com problemas hereditários raras de intolerância à galactose, a deficiência da Lapp lactase ou má absorção da glicose-galactose, não devem tomar este medicamento. Alegria diabólica: contém açúcar (lactose). Gravidez e lactação: Use na gravidez e lactação: não existem estudos com risedronato sódico em mulheres grávidas. Estudos em animais demonstraram efeitos toxicológicos de reprodução. A significância desses efeitos em seres humanos é desconhecida. Risedronato não deve ser usado durante a gravidez ou lactação. Interações medicamentosas: Não foram realizados estudos formais de interação medicamentosa, entretanto, durante os estudos clínicos não foi observada qualquer interação clinicamente relevante com outros medicamentos. Nos estudos de fase II com doses diárias, o uso do ácido acetilsalicílico ou de anti-inflamatório não esteroidal foi relatado em 57% e 40% dos pacientes, respectivamente. Se considerado apropriado, OSTEOTRAT pode ser utilizado concomitantemente com a suplementação de estrogênio (juntamente em mulheres). A ingestão concomitante de medicamentos contendo cátions polivalentes (ex. cálcio, magnésio, ferro e alumínio) irá interferir na absorção de OSTEOTRAT. OSTEOTRAT não é metabolizado sistemicamente, não induz as enzimas do citocromo P450 e apresenta baixa ligação plasmática. Reações adversas: O risedronato sódico foi avaliado em estudos clínicos fase II envolvendo mais de 15.000 pacientes. A maioria dos eventos observados nos estudos clínicos foi de gravidade leve a moderada e geralmente não requereram a interrupção do tratamento. Experiências adversas relatadas em estudos clínicos fase II em mulheres com osteoporose no período pós-menopausa tratadas até 36 meses com risedronato sódico 5mg/dia (n=5022) ou placebo (n=5048), e consideradas possíveis ou provavelmente relacionadas ao risedronato sódico estão listadas a seguir de acordo com a seguinte convenção (incidência versus placebo está demonstrada em parênteses): muito comum (>1/10); comum (>1/100; <1/100); raro (>1/10000; <1/1000); muito raro (<1/10000). Distúrbios do sistema nervoso: Comum: dor de cabeça (1,6% versus 1,4%). Distúrbios oculares: Incomum: irite\* Distúrbios gastrointestinais: Comuns: constipação (5,0% versus 4,8%), diarreia (4,5% versus 4,1%), náusea (4,3% versus 4,0%), dor abdominal (3,5% versus 3,3%), diarreia (3,2% versus 2,7%), incomuns: gastrite (0,9% versus 0,7%), esofagite (0,9% versus 0,9%), distúrgia (0,4% versus 0,2%), dor de dente (0,2% versus 0,1%), úlcera esofágica (0,2% versus 0,2%). Raras: glosite (<0,1% versus 0,1%), estenose esofágica (<0,1% versus 0,0%). Distúrbios musculoesqueléticos e de tecidos conectivos: Comum: dor musculoesquelética (2,1% a 1,9%). Investigações (hepatolabiais): Raras: testes de função hepática anormais\*\* Não houve incidência relevante nos estudos fase II para osteoporose; frequência baseada em eventos adversos/ laboratoriais / reintrodução em estudos clínicos precoces. A segurança geral e os perfis de tolerabilidade foram semelhantes em um estudo multicêntrico e duplo-cego com duração de 1 ano, comparando risedronato sódico 5 mg diariamente (n=483) e risedronato sódico 35 mg uma vez por semana (n=485), em mulheres no período pós-menopausa com osteoporose. As seguintes reações adversas adicionais consideradas possíveis ou provavelmente relacionadas à droga relatadas pelos investigadores foram (incidência maior no grupo risedronato sódico 35 mg do que no risedronato sódico 5 mg): distúrbio gastrointestinal (1,6% versus 1,0%) e dor (1,2% versus 0,8%). Em um estudo com duração de 2 anos em homens com osteoporose a segurança geral e os perfis de tolerabilidade foram semelhantes entre os grupos tratamento e placebo. As reações adversas foram consistentes com relação às anteriormente observadas em mulheres. Relatos laboratoriais: foram observados em alguns pacientes leves diminuições nos níveis de cálcio sérico e fósforo; os quais foram precoces, transitórios e assintomáticos. As seguintes reações adversas adicionais foram muito raramente relatadas durante o uso pós-comercialização: Distúrbios oculares: irite, uveíte. Distúrbios musculoesqueléticos e de tecidos conectivos: Osteonecrose de mandíbula, Distúrbios oculares e do tecido subcutâneo: hipersensibilidade e reações cutâneas, incluindo angioedema, reações generalizadas e reações bolhosas de pele, algumas severas. Posologia: A dose recomendada nos adultos é de 1 comprimido de 35 mg uma vez por semana, por via oral. O comprimido deve ser tomado no mesmo dia de cada semana. O alimento irá interferir com a absorção de OSTEOTRAT, desta forma, para assegurar a adequada absorção nos pacientes que utilizam OSTEOTRAT, deve-se administrá-lo - Antes do café da manhã no mínimo 30 minutos antes da primeira refeição, outra medicação ou bebida (exceto água) do dia. Os pacientes devem ser instruídos para que, caso ocorra esquecimento de uma dose, 1 comprimido de OSTEOTRAT deve ser tomado assim que lembrado. Os pacientes devem então retornar a tomada de 1 comprimido uma vez por semana no mesmo dia de semana em que o tratamento foi iniciado. Não devem ser tomados dois comprimidos no mesmo dia. Os comprimidos devem ser engolidos inteiros, sem deixá-los dissolvendo na boca ou mastigá-los. Os pacientes devem utilizar OSTEOTRAT enquanto estiverem na posição vertical, com um copo de água (> 120 mL) para auxiliar a chegada ao estômago. Os pacientes não devem deitar por 30 minutos após ingestão de OSTEOTRAT (ver item Precauções e Advertências). A suplementação de cálcio e vitamina D deve ser considerada se a ingestão na dieta for inadequada. \* Crianças e adolescentes: a segurança e eficácia ainda não foram estabelecidas em crianças e adolescentes. - Idosos: nenhum ajuste de dose é necessário, visto que a biodisponibilidade, distribuição e eliminação são semelhantes em idosos (> 60 anos de idade) comparado com indivíduos mais jovens. Observar-se também em pacientes mais idosos, acima de 75 anos e sobre população no pós-menopausa. - Insuficiência renal: Nenhum ajuste de dose é necessário para pacientes com insuficiência renal leve a moderada. O uso de risedronato sódico é contraindicado em pacientes com insuficiência renal severa ("clearance" de creatinina menor que 30 mL/min). SE PERSISTIREM OS SINTOMAS, O MÉDICO DEVERÁ SER CONSULTADO. VENHA SOB PRESCRIÇÃO MÉDICA. MS - 1.0573.0418. MB\_03 SAP 43391/00/03 03/12 Abril/2016.

Material técnico-científico de distribuição exclusiva à classe médica.



# AVALIAÇÃO DA MATRIZ EXTRACELULAR DO TENDÃO SUPRAESPINHAL LESIONADO EM RATOS

EVALUATION OF THE EXTRACELLULAR MATRIX OF INJURED SUPRASPINATUS IN RATS

LUIZ HENRIQUE OLIVEIRA ALMEIDA<sup>1</sup>, ROBERTO IKEMOTO<sup>1</sup>, ANA MARIA MADER<sup>1</sup>, MARIA APARECIDA SILVA PINHAL<sup>1</sup>, BRUNA MUNHOZ<sup>1</sup>, JOEL MURACHOVSKY<sup>1</sup>

1. Faculdade de Medicina do ABC, Santo André, São Paulo, Brasil.

## RESUMO

**Objetivo:** Avaliar a evolução das lesões do músculo supraespinhal por análise imuno-histoquímica (IHQ) e anatomopatológica em modelo animal (ratos Wistar). **Métodos:** Vinte e cinco ratos da raça Wistar foram submetidos à lesão completa do tendão supraespinhal e posteriormente sacrificados em grupos de cinco animais nos seguintes períodos: imediatamente após a lesão; 24h após; 48h após; 30 dias após, e três meses após a lesão. Todos os grupos foram submetidos à análise histológica e IHQ. **Resultados:** Em relação à proliferação vascular e ao surgimento de infiltrado inflamatório, observamos uma diferença estatisticamente significativa entre os grupos 1 (controle) e 2 (24 h após a lesão). A análise IHQ demonstrou que a expressão do fator de crescimento endotelial vascular (VEGF) apresentou diferença estatisticamente significativa entre os grupos 1 e 2; e a avaliação de colágeno tipo 1 (Col-1) demonstrou diferença estatisticamente significativa entre os grupos 1 e 4. **Conclusão:** Observamos nos animais testados alterações de componentes da matriz extracelular compatíveis com remodelamento e cicatrização. O remodelamento é mais intenso 24 h após a lesão. Entretanto, VEGF e Col-1 estão aumentados respectivamente nos períodos 24 h e trinta dias após a lesão. **Nível de Evidência I, Estudo Experimental.**

**Descritores:** Colágeno. Ratos Wistar. Matriz Extracelular.

## ABSTRACT

**Objective:** To evaluate the evolution of injuries of the supraspinatus muscle by immunohistochemistry (IHC) and anatomopathological analysis in animal model (Wistar rats). **Methods:** Twenty-five Wistar rats were submitted to complete injury of the supraspinatus tendon, then subsequently sacrificed in groups of five animals at the following periods: immediately after the injury, 24h after the injury, 48h after, 30 days after and three months after the injury. All groups underwent histological and IHC analysis. **Results:** Regarding vascular proliferation and inflammatory infiltrate, we found a statistically significant difference between groups 1 (control group) and 2 (24h after injury). IHC analysis showed that expression of vascular endothelial growth factor (VEGF) showed a statistically significant difference between groups 1 and 2, and collagen type 1 (Col-1) evaluation presented a statistically significant difference between groups 1 and 4. **Conclusion:** We observed changes in the extracellular matrix components compatible with remodeling and healing. Remodeling is more intense 24h after injury. However, VEGF and Col-1 are substantially increased at 24h and 30 days after the injury, respectively. **Level of Evidence I, Experimental Study.**

**Keywords:** Collagen. Rats, Wistar. Extracellular Matrix.

**Citação:** Almeida LHO, Ikemoto R, Mader AM, Pinhal MAS, Munhoz B, Murachovsky J. Avaliação da matriz extracelular do tendão supraespinhal lesionado em ratos. *Acta Ortop Bras.* [online]. 2016;24(1):11-5. Disponível em URL: <http://www.scielo.br/aob>.

**Citation:** Almeida LHO, Ikemoto R, Mader AM, Pinhal MAS, Munhoz B, Murachovsky J. Evaluation of the extracellular matrix of injured supraspinatus in rats. *Acta Ortop Bras.* [online]. 2016;24(1):11-5. Available from URL: <http://www.scielo.br/aob>.

## INTRODUÇÃO

As lesões dos músculos do manguito rotador estão entre as lesões que mais comumente causam dor e impotência funcional nos ombros de adultos. Sua prevalência é alta e varia de 7 a 40%, aumentando com a faixa etária.<sup>1</sup>

A causa dessas lesões ainda é motivo de controvérsias,<sup>2</sup> sendo que o padrão de vascularização, a degeneração e o trauma são os principais fatores apontados como responsáveis por desencadear a falência das fibras dos músculos.<sup>1</sup>

Trabalhos recentes que avaliam amostras anatomopatológicas do supraespinhal colhidas durante uma cirurgia e submetidas a estudos imuno-histoquímicos demonstraram proliferação vascular na porção distal da lesão, contrariando a hipótese de hipovascularização.<sup>3</sup> A vascularização encontrada não foi correlacionada à idade, ao sexo

ou ao tempo de dor, e o aumento da vascularização encontrado ocorreu nas bordas das lesões.<sup>3</sup> Acredita-se que essa hipervascularização seja decorrente de uma resposta inflamatória do tipo corpo estranho, em resposta às mudanças degenerativas e progressivas do tendão. Estudos clínicos utilizando ressonância magnética (RM) demonstram que a fibrose, a atrofia muscular e a infiltração gordurosa são as principais consequências da lesão no manguito rotador, sendo as mesmas progressivas.<sup>4</sup>

Alterações citológicas consequentes da ruptura dos tendões que compõem o manguito rotador não foram completamente elucidadas até o momento. Alguns trabalhos realizados utilizando amostras de cadáveres ou biópsias musculares demonstraram diminuição no diâmetro das fibras musculares, da fibrose interfascicular, além de infiltração gordurosa.<sup>5</sup>

Todos os autores declaram não haver nenhum potencial conflito de interesses referente a este artigo.

Trabalho realizado na Faculdade de Medicina do ABC, Disciplina de Doenças do Aparelho Locomotor, Santo André, São Paulo, Brasil. Correspondência: Rua Santo André, 430 ap.21, Vila Assunção, Santo André, SP, Brasil. 09020-230. lhalmeida3@gmail.com

Artigo recebido em 03/03/2015, aprovado em 14/10/2015.

Acta Ortop Bras. 2016;24(1):11-5

Sabidamente, ocorrem alterações de componentes da matriz extracelular, como o colágeno e as metaloproteases, no processo de ruptura e de regeneração do manguito rotator. Adicionalmente, alguns artigos descrevem alterações do colágeno tipo I, o principal colágeno constituinte da matriz extracelular dos tendões, que, pela sua forma de disposição das fibras em arranjo denso e paralelo, é o principal responsável pela resistência e pela elasticidade dos tendões. Entretanto, pouco se conhece sobre as alterações moleculares que ocorrem durante o processo de regeneração do manguito rotator.<sup>5</sup> A utilização do modelo em ratos deveu-se ao fato da cintura escapular dos mesmos apresentar grande semelhança à feita com humanos, com a presença do arco coracoacromial, dos músculos do manguito rotador e de uma maior facilidade de manejo e de custo em relação a outros modelos animais como ovelhas e primatas.<sup>6</sup> O objetivo deste trabalho foi avaliar a evolução das lesões do músculo supraespinhal, por análises imuno-histoquímicas e anatomo-patológicas, utilizando o modelo animal em ratos da raça Wistar.

## MATERIAIS E MÉTODOS

O estudo foi realizado utilizando-se 25 ratos adultos do tipo Wistar entre 17 e 20 semanas de vida, que foram submetidos a um procedimento cirúrgico que promoveu lesão completa do músculo supraespinhal. Os ratos foram cedidos pelo Biotério do Hospital Albert Einstein, São Paulo, SP, Brasil. Este estudo foi aprovado pelo Comitê de Ética em Experimentação Animal da Faculdade de Medicina do ABC, São Paulo, SP, Brasil (Ref. CEA Einstein nº 191-06). Todo procedimento ocorreu sob anestesia geral de cada animal. As medicações anestésicas utilizadas foram a ketamina (peso x 1,2 ml) e a xylasina (peso x 0,5 ml), aplicadas na mesma seringa de insulina por via intramuscular. Quando necessário, o procedimento foi repetido 40 minutos após a meia dose do aplicado anteriormente. No período pré-operatório, todos os animais foram submetidos à antibioticoterapia profilática, mantida por 48 h. Todos os ratos foram submetidos a uma via de acesso superior sobre a articulação escápulo-umeral direita, após tricotomia da região. O músculo supraespinhal foi retirado contendo a lesão completa desse músculo junto ao tubérculo maior do úmero em todos os ratos. Após ter sido realizada a lesão no músculo supraespinhal, a incisão cirúrgica foi delimitada por planos com fio nylon 4-0 e nylon 3-0. No pós-operatório os animais foram analgesiados com codeína, aplicada por via intramuscular, e, durante os três primeiros dias do pós-operatório, receberam doses equilibradas aos seus pesos de paracetamol que foi diluído na água dos ratos. Os cinco primeiros ratos foram sacrificados imediatamente após a realização da lesão por meio do cloreto de potássio via endovenosa. Em seguida, foi realizada a ressecção de todo o músculo até a metade de sua massa muscular. Os grupos foram classificados de acordo com o tempo de sacrifício após a lesão no manguito rotator, sendo que cada grupo apresentou um número de cinco animais. Assim, aqueles sacrificados imediatamente após a lesão foram classificados no grupo I. As amostras foram obtidas dos animais constituintes dos grupos II, III, IV e V, respectivamente obtidas após 24h, 48h, um mês e três meses após a lesão. Os tendões foram submetidos à análise anatomo-patológica, após coloração de hematoxilina-eosina, e foram divididos em três áreas. A primeira área abrangia a borda da lesão até 2 mm medialmente; a segunda área: abrangia dos 2 mm mediais até os 4 mm mediais; e a terceira área abrangia dos 4 mm mediais até a transição mio-tendínea do músculo supraespinhal.

### Análise Imunohistoquímica

Cortes com 3 µm de espessura, embebidos em parafina e fixados em formalina, são desparafinizados e reidratados. A recuperação antigênica foi realizada pelo aquecimento das lâminas a 100°C por

30 minutos em um tampão citrato 10 mmol/L de pH 6,0. A atividade da peroxidase endógena foi bloqueada com uma solução aquosa de peróxido de hidrogênio a 3% por 35 min.

Com relação aos anticorpos primários, foram utilizados os anti-agrecam (4F4), anti-VEGF (sc-507), anti-heparanase 1 (Anti-HPA) (C-20 e IL-6 (sc-130326) (Santa Cruz Biotechnology, CA, USA), bem como os Anti-Syn-1 CD138 BB4 MCA681 (AbD Serotec®, Bio-Rad Company Co. Oxford, UK), anti-CatB e anti-Col1 (C-2456) (Sigma-Aldrich, St. Louis, MO, USA).

Finalmente, as lâminas foram incubadas com um complexo de estreptavidina marcado com peroxidase (LSAB®, DakoCytomation, Glostrup, Denmark) por 30 min. Os cortes foram revelados, utilizando 3,3'-diaminobenzidina como cromógeno por 1 minuto, e, em seguida, foram contra corados com hematoxilina. Algumas amostras foram incubadas com tampão de fosfato de sódio 1X concentrado a partir de uma solução de 50 mmol/L no lugar do anticorpo primário como controles negativos de reação. A presença de coloração marrom é considerada evidência de expressão proteica positiva na célula. Cortes histológicos específicos para cada anticorpo, segundo o protocolo do fabricante, foram utilizados como controles positivos de reação.

### Análises histomorfométricas

Os tecidos foram analisados utilizando-se a quantificação digital de doze campos (400X), como descrito por Matos et al.<sup>7</sup> Os valores média e desvio padrão foram expressos como ITe (intensidade de expressão) em quantificações realizadas em triplicatas de todas as amostras realizadas por dois observadores.

### Análises estatísticas

A análise estatística foi realizada utilizando-se o programa Prism5® (GraphPad Software, La Jolla, CA, USA). Todas as variáveis foram consideradas não paramétricas por meio do teste de Kolmogorov-Smirnov. Os testes Kruskal-Wallis, como o auxiliar de Dunn e o de Mann-Whitney, foram comparados e descritos em médias e desvios padrões (médias e DP). Em todas as análises, foi adotado como nível de significância  $p < 0,05$ .

## RESULTADOS

Podemos observar que houve aumento significativo na densidade de microvasos nas amostras obtidas após 24h da lesão do músculo supraespinhal. (Figura 1)

Da mesma forma, nas amostras do músculo supraespinhal, coletadas após lesão de 24 h, também pode ser observado aumento do infiltrado inflamatório ( $p = 0,0185$  - teste de Kruskal-Wallis;  $p < 0,05$  - teste

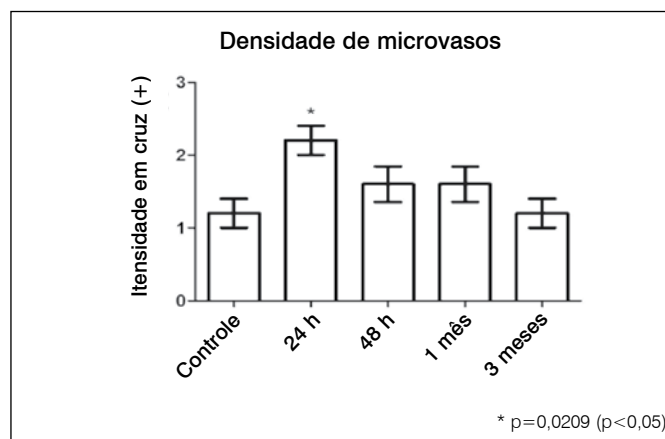
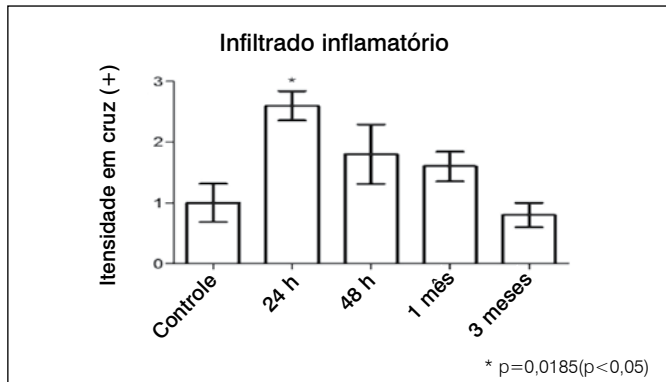


Figura 1. Densidade de microvasos. Os valores expressam uma quantificação qualitativa da análise anatomo-patológica.

auxiliar de Dunn). Entretanto, nos períodos subsequentes, 48 h e um mês após a lesão, o infiltrado de células inflamatórias, embora aparentemente maior quando comparado ao grupo controle, não demonstrou aumento estatisticamente importante. É interessante notar que, na lesão, após três meses, o infiltrado inflamatório de células foi muito semelhante ao grupo controle. (Figura 2)

A análise HIQ evidenciou que os proteoglicanos de condroitim sulfato e de queratam sulfato de alto peso molecular (agrecam), bem como o proteoglicano de heparam sulfato (sindecam-1), não sofreram nenhuma alteração durante o processo de lesão muscular, quando comparado ao grupo controle.

O nosso estudo não observou nenhuma alteração do proteoglicano-sindecam-1 mesmo no período de 24 h após a lesão, quando ocorreu aumento de VEGF estatisticamente significativa em relação ao grupo controle. (Tabela 1, Figuras 3 e 4)



**Figura 2.** Infiltrado Inflamatório. Os valores expressam uma quantificação qualitativa da análise anatomopatológica.

**Tabela 1.** Análise imuno-histoquímica de componentes da matriz extracelular.

	Controle	24h	48h	1 mês	3 meses
Agrecam	150,1 ± 6,7	142,4 ± 9,9	164,5 ± 11,1	166,3 ± 16,9	152,1 ± 7,1
P	-	0,5556	0,4127	0,7302	1,0000
SYN-1	167,1 ± 1,7	157,9 ± 13,1	166,3 ± 9,2	171,6 ± 5,3	166,7 ± 13,5
P	-	0,5714	0,5714	0,5556	1,0000
VEGF	119,8 ± 7,8	143,1 ± 2,7	170,6 ± 33,1	135,6 ± 5,5	145,3 ± 10,7
P	-	0,0286	0,4857	0,2000	0,1400
HPSE	140,6 ± 8,3	131,9 ± 7,9	128,7 ± 9,1	153,2 ± 19,4	122,9 ± 3,5
P	-	0,5556	0,2857	0,9048	0,2222
Col-1	228,4 ± 5,8	221,5 ± 2,8	218,5 ± 8,2	209,6 ± 7,0	217,3 ± 5,9
P	-	0,4127	0,5556	0,0500	0,4127

Os resultados obtidos no presente estudo demonstraram que não houve nenhuma alteração significativa na expressão da enzima heparanase durante o processo de lesão do músculo supraespinhal em nosso modelo animal. Quando comparados aos do grupo controle (Tabela 1 e Figura 4), os resultados demonstraram que o Colagênio-1 (Col-1) aumentou, nas amostras obtidas, após um mês de lesão muscular. (Tabela 1, Figuras 1 e 3).

Os resultados mostrados na Tabela 2 evidenciam que não houve alteração na expressão de Interleucina-6 (IL-6) e catepsina-B (CatB) nos diferentes períodos após lesão muscular, comparativamente com o grupo controle. (Tabela 2 e Figura 4).

## DISCUSSÃO

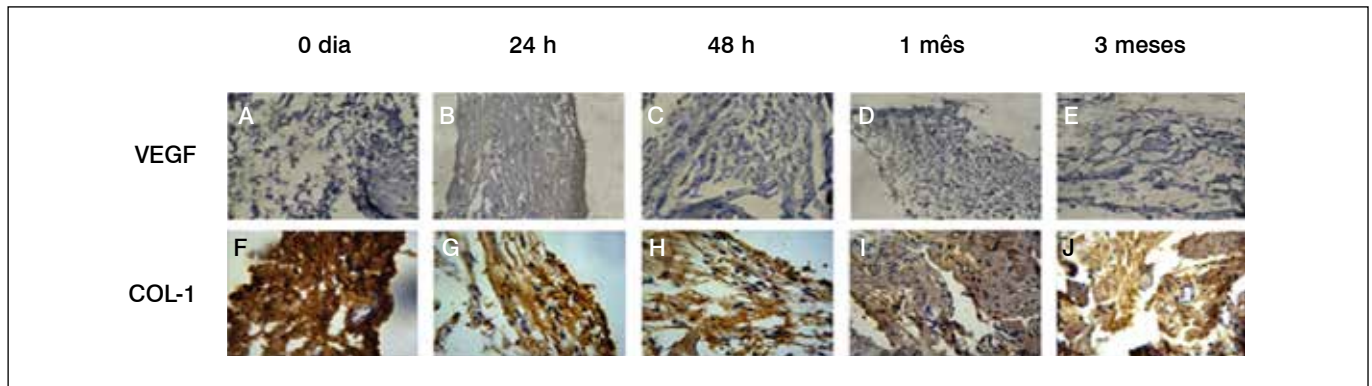
Keyes<sup>8</sup> observou, durante estudo em 192 ombros de cadáveres idosos, as seguintes alterações como sendo as mais comuns: ruptura parcial do supraespinhal, calcificações intratendíneas do supraespinhal, irregularidades e alterações hipertróficas no tubérculo maior, adesão e erosões na bursa subacromial, fragilidade óssea no tubérculo maior e erosão na superfície articular do ombro. Rathbun e Macnab<sup>9</sup> observaram em um estudo feito em cadáveres que, nos tendões do manguito rotador com lesão, ocorrem, na região da borda, a formação de uma reação compatível com a reação de corpo estranho e o surgimento de um tecido avascular e degenerado.

Sher et al.<sup>10</sup> em um estudo utilizando RM no qual avaliava ombros de pacientes assintomáticos, observou que 54% dos indivíduos acima de 60 anos apresentavam alguma lesão no manguito rotador.

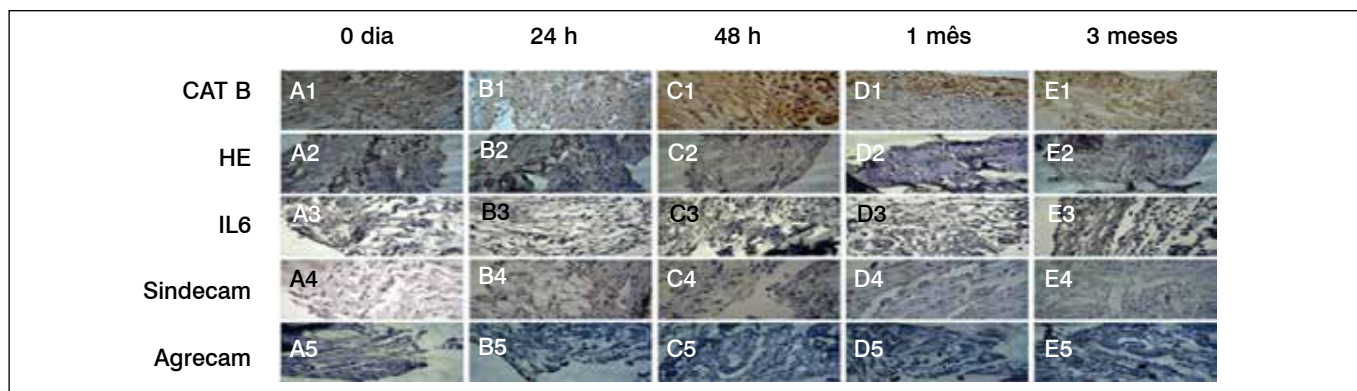
Yamaguchi et al.<sup>11</sup> realizaram um estudo que avaliou 45 ombros de pacientes com lesões assintomáticas do manguito rotador durante um período de 2,8 anos. Em 23 ombros, as lesões evoluíram para lesão sintomática, e, em uma avaliação por ultrassonografia, Yamaguchi não observou cicatrização em nenhum dos casos, e sim progressão na gravidade das lesões em 34% dos pacientes. Tillander et al.<sup>12</sup> observaram pacientes com diagnóstico de Síndrome do Impacto, que quando submetidos à biopsia do tendão supraespinhal, ocorria um aumento nos níveis de necrose do tecidual, além de aumento na concentração de fibrina e de fibronectina proporcional ao grau de degeneração do tendão.

Thomopoulos et al.<sup>13</sup> em um estudo que avaliou a matriz extracelular de ratos submetidos à lesão do manguito rotador – posteriormente reparada – observaram um aumento nos níveis de colágeno tipo 1 no tendão e na região de cicatrização do mesmo junto ao osso.

Tuoheti et al.,<sup>14</sup> observaram em relação ao grupo controle, que continha 10 cadáveres sem histórico de patologias no ombro, um



**Figura 3.** Reações de imunohistoquímica para análise de expressão de VEGF e COL-1. (A,B,C,D e E), tecidos marcados com anticorpo primário anti-VEGF;(F,G,H,I e J); tecidos marcados com anticorpo primário anti-colágeno 1.



**Figura 4.** Reações de imunohistoquímica para análise de expressão de CAT B, HE, IL 6, Sindecam, Agrecam. (A1,B1,C1,D1 e E1), tecidos marcados com anticorpo primário anti-CAT B; (A2, B2, C2, D2, E2); tecidos marcados com anticorpo primário anti-HE, (A3, B3, C3, D3, E3), tecidos marcados com anticorpo primário anti-IL6, (A4, B4, C4, D4, E4), tecidos marcados com anticorpo primário anti-Sindecam, (A5, B5, C5, D5, E5), tecidos marcados com anticorpo primário anti-Agrecam.

**Tabela 2.** Avaliação da expressão de marcadores inflamatórios.

	Controle	24 h	48 h	1 mês	3 meses
IL-6	189,5 ± 6,3	200,4 ± 11,1	189,2 ± 11,1	178,1 ± 6,3	177,7 ± 9,8
P	-	0,1771	0,9048	0,1905	0,4206
Cat B	205,1 ± 3,5	189,8 ± 19,5	173,2 ± 14,2	193,1 ± 7,4	200,2 ± 11,5
P	-	0,5714	0,1905	0,2857	0,5476

aumento de até três vezes no nível de apoptose celular em tendões supraespinhal de cinco pacientes com Síndrome do Impacto em estágio dois.

Kobayashi et al.<sup>15</sup> realizaram um estudo no qual submetiam os ombros de coelhos à lesão no tendão supraespinhal e encontraram um aumento, quando comparado com o grupo controle, nos níveis dos fatores de crescimento IGF e bFGF na primeira semana após a lesão.

Shen et al.<sup>16</sup> avaliaram, 27 pacientes submetidos à acromioplastia artroscópica e ao reparo do manguito por cirurgia *mini-open* e observaram uma correlação entre o grau de atrofia do músculo supraespinhal e o resultado funcional dos reparos avaliados pelo escore funcional de *Constant*.

Kim et al.<sup>17</sup> em um estudo realizado com ratos, encontraram uma relação entre o grau de infiltração gordurosa, a lesão do nervo supraescapular e as dimensões da lesão do manguito rotador.

Lee et al.<sup>18</sup> realizaram RM em 182 pacientes com lesão do manguito rotador e observaram uma relação entre fração de gordura no manguito rotador e a gravidade da lesão no mesmo.

Estudos com exames de imagem permitiram o diagnóstico e a avaliação da evolução macroscópica dessas lesões se houve aumento em suas dimensões, atrofia muscular e infiltração gordurosa.<sup>10-11</sup> Na avaliação em cadáveres com lesão do manguito, observou-se a formação de um tecido fibrótico avascular e degenerado na borda dos tendões lesionados.<sup>3</sup> Já nos estudos com exames de imagem demonstraram a alta capacidade de evolução das lesões do manguito rotador, as quais não tinham potencial de cicatrização espontânea.<sup>11</sup>

Estudos em humanos demonstraram que, em pacientes com síndrome do impacto, os tendões apresentam aumento no nível de apoptose celular e também nas concentrações de fibrina e fibronectina, proporcionais ao grau de degeneração tecidual dos mesmos. Já em coelhos, os estudos demonstraram aumento de fatores de crescimento na matriz extracelular logo após a lesão do manguito rotador.<sup>5</sup> Nos ratos, foi demonstrado aumento na concentração de colágeno tipo 1 na cicatriz fibrotica entre o osso e tendão.<sup>1</sup>

Apresentamos, neste trabalho, as análises histológica e imunohistoquímica da evolução das lesões do músculo supraespinhal em ratos da raça Wistar, na qual encontramos o aumento observado no infiltrado inflamatório e na densidade de microvasos no período de 24h após a lesão. Esses resultados sugerem que o processo inflamatório resultante da lesão do músculo supraespinhal é intenso até 24 horas e alguma resposta inflamatória pode ser observada até um período de 30 dias. Porém, após três meses da lesão muscular, o processo inflamatório não é visualizado nas amostras. Isso sugere que, no modelo animal em ratos, o período de regeneração tecidual intenso ocorre após 24 horas e se prolonga de forma menos intensa até um mês.

As análises de imuno-histoquímica permitiram avaliar vários componentes de matriz extracelular, como os proteoglicanos agrecam e sindecam-1, o VEGF, a enzima HPA e o Col-1, comparando-se amostras do músculo supraespinhal lesionado com amostras controle de músculo não lesionado. (Tabela 1)

Foi demonstrado que o agrecam aumentou no tendão após a lesão do músculo supraespinhal, evidenciando ainda que esse aumento ocorre no sítio de inserção do tendão e precede as alterações mecânicas e alterações estruturais no músculo.<sup>19</sup>

Observamos que o agrecam não se encontra alterado no músculo supraespinhal nos períodos pós-lesão. Portanto, os resultados obtidos no presente estudo se diferem do que foi descrito na literatura, possivelmente por terem sido avaliadas amostras de tecidos diferentes e em períodos também diferentes. Ainda nesse aspecto, é importante ressaltar que a constituição do tendão supraespinhal varia ao longo do tecido.<sup>20</sup>

É extensivamente descrita na literatura a modulação do processo de angiogênese pelo proteoglicano sindecam-1. Porém, nosso estudo não apresentou aumento nos períodos de maior angiogênese.<sup>18</sup>

O VEGF apresentou aumento no período de 24 h após a lesão, o que pode ser explicado pela hipóxia tecidual que ocorre após a lesão. Isso estimula o processo de neoformação vascular na região intermediado por várias citocinas, entre elas o VEGF, que realiza um importante papel no estímulo à neoformação vascular precoce, que se inicia depois de algumas horas após a lesão tecidual.<sup>19</sup>

A enzima HPA é uma endo-beta-glucuronidase e degrada especificamente cadeias de heparan sulfato e heparina. Tal enzima encontra-se aumentada em alguns processos inflamatórios e na carcinogênese. Porém, não observamos em nosso estudo alteração de heparanase na evolução de lesão tendínea.<sup>20</sup>

O Col-1 é o colágeno mais abundante em tendões. Estudos observaram que, nas fases iniciais do processo de cicatrização

tendínea – fases inflamatória e proliferativa, ocorre uma predominância do colágeno tipo 3 na região onde forma-se a cicatriz. Contudo, na fase de remodelação, em torno de quatro a oito semanas, o COL-1 apresenta aumento da sua concentração, conforme encontrado em nosso estudo, e também diferença estatisticamente no grupo de quatro semanas em relação ao controle. Esse aumento na concentração do colágeno tipo 1 permite que a cicatriz fibrótica restaure parcialmente as propriedades biomecânicas do tecido original, pois o COL-1 é mais resistente a forças de tensão que o tipo 3.<sup>5</sup>

Dados da literatura mostram que a IL-6, uma citocina pró-inflamatória, encontra-se aumentada, mesmo quando os sinais de inflamação não se mostravam evidentes, em tendões tibiais posteriores e em tendões de Aquiles de pacientes que apresentavam dor intensa em comparação a tendões de pacientes que não apresentavam sinais de doença.<sup>20</sup> Observamos em nosso estudo aumento de infiltrado inflamatório em 24 h após a lesão. Porém, a IL-6 não demonstrou alterações em sua concentração, provavelmente o período de avaliação do modelo animal não favoreceu o estudo da IL-6 ou, ainda, devemos considerar que tais estudos que avaliaram a IL-6 foram realizados em espécies diferentes de tecidos de diferentes origens, o que pode explicar a divergências de resultados referentes à expressão de IL-6.

As catepsinas pertencem à família das cisteíno proteases, e a maioria age em baixo pH e sua atividade pode ser observada em lisossomos. Porém, a catepsina K é uma exceção, pois após sua secreção, tal protease apresenta-se enzimaticamente ativa na matriz extracelular, sendo tal função essencial para o processo de reabsorção óssea.<sup>19</sup> Foi verificado em tendão do músculo supraespinhal, após lesão do músculo rotador, que ocorre aumento expressivo da atividade enzimática de catepsina L e catepsina K após quatro e oito semanas da lesão.<sup>19</sup>

Assim, no presente estudo, decidimos investigar a CAT-B por ser uma protease que participa ativamente do processo inflamatório.<sup>20</sup> Ela, contudo, não apresentou diferença em sua concentração em qualquer período do nosso estudo.

## CONCLUSÕES

Após lesão do músculo supraespinhal existem alterações de componentes da matriz extracelular, que justificam processos de remodelamento e regeneração. Elas são mais intensas depois de 24 h após a lesão e caracterizadas por intenso processo inflamatório e aumento de microvasos. Entre os componentes de matriz extracelular avaliados, estão o VEGF e o Col-1, que, respectivamente nos períodos de 24 h e 1 mês, aumentam significativamente após lesão do músculo supraespinhal.

**CONTRIBUIÇÕES DOS AUTORES:** LHOA (0000-0003-1247-971x)\*: procedimentos técnicos, preparação do manuscrito, redação do manuscrito; RI (0000-0001-7718-1186)\*: revisão crítica, aprovação fina; MASP (0000-0003-4001-1663)\*: interpretação dos dados, procedimentos técnicos; BM (0000-0002-5305-098x)\*: procedimentos técnicos, exames macroscópicos e histopatológicos; AMM (0000-0002-4973-1467)\*: exames histopatológicos, interpretação dos dados; JM (0000-0003-1812-8566)\*: concepção e delineamento, revisão crítica, aprovação final. \*Número ORCID (*Open Researcher and Contributor ID*).

## REFERÊNCIAS

1. Fukuda H. Partial-thickness rotator cuff tears: a modern view on Codman's lasso. *J Shoulder Elbow Surg.* 2000;9(2):163-8.
2. Gartsman GM, Milne JC. Articular surface partial-thickness rotator cuff tears. *J Shoulder Elbow Surg.* 1995;4(6):409-15.
3. Ikemoto RY, Murachovsky J, Nascimento LGP, Bueno RS, Almeida LH, Strose E, et al. Avaliação da microcirculação das bordas do tendão do supra-espinhal nas lesões do manguito rotador. *Rev Bras Ortop.* 2007;42(11-12):382-6.
4. Nakagaki K, Ozaki J, Tomita Y, Tamai S. Fatty degeneration in the supraspinatus muscle after rotator cuff tear. *J Shoulder Elbow Surg.* 1996;5(3):194-200.
5. Steinbacher P, Tauber M, Kogler S, Stoiber W, Resch H, Sängler AM. Effects of rotator cuff ruptures on the cellular and intracellular composition of the human supraspinatus muscle. *Tissue Cell.* 2010;42(1):37-41.
6. Soslowsky LJ, Carpenter JE, DeBano CM, Banerji I, Moalli MR. Development and use of an animal model for investigations on rotator cuff disease. *J Shoulder Elbow Surg.* 1996;5(5):383-92.
7. Matos LL, Stabenow E, Tavares MR, Ferraz AR, Capelozzi VL, Pinhal MA. Immunohistochemistry quantification by a digital computer-assisted method compared to semiquantitative analysis. *Clinics (Sao Paulo).* 2006;61(5):417-24.
8. Keyes EL. Anatomical observation on senile changes in the shoulder. *J Bone Joint Surg Am.* 1935;17(4):953-60.
9. Rathbun JB, Macnab I. The microvascular pattern of the rotator cuff. *J Bone Joint Surg Br.* 1970;52(3):540-53.
10. Sher JS, Uribe JW, Posada A, Murphy BJ, Zlatkin MB. Abnormal findings on magnetic resonance images of asymptomatic shoulders. *J Bone Joint Surg Am.* 1995;77(1):10-5.
11. Yamaguchi K, Tetro AM, Blam O, Evanoff BA, Teefey SA, Middleton WD. Natural history of asymptomatic rotator cuff tears: a longitudinal analysis of asymptomatic tears detected sonographically. *J Shoulder Elbow Surg.* 2001;10(3):199-203.
12. Tillander B, Franzén L, Norlin R. Fibronectin, MMP-1 and histologic changes in rotator cuff disease. *J Orthop Res.* 2002;20(6):1358-64.
13. Thomopoulos S, Hattersley G, Rosen V, Mertens M, Galatz L, Williams GR, et al. The localized expression of extracellular matrix components in healing tendon insertion sites: an in situ hybridization study. *J Orthop Res.* 2002;20(3):454-63.
14. Tuoheti Y, Itoi E, Pradhan RL, Wakabayashi I, Takahashi S, Minagawa H, et al. Apoptosis in the supraspinatus tendon with stage II subacromial impingement. *J Shoulder Elbow Surg.* 2005;14(5):535-41.
15. Kobayashi M, Itoi E, Minagawa H, Miyakoshi N, Takahashi S, Tuoheti Y, et al. Expression of growth factors in the early phase of supraspinatus tendon healing in rabbits. *J Shoulder Elbow Surg.* 2006;15(3):371-7.
16. Shen PH, Lien SB, Shen HC, Lee CH, Wu SS, Lin LC. Long-term functional outcomes after repair of rotator cuff tears correlated with atrophy of the supraspinatus muscles on magnetic resonance images. *J Shoulder Elbow Surg.* 2008;17(Suppl 1):S7-S.
17. Kim HM, Galatz LM, Lim C, Havlioglu N, Thomopoulos S. The effect of tear size and nerve injury on rotator cuff muscle fatty degeneration in a rodent animal model. *J Shoulder Elbow Surg.* 2012;21(7):847-58.
18. Lee S, Lucas RM, Lansdown DA, Nardo L, Lai A, Link TM, et al. Magnetic resonance rotator cuff fat fraction and its relationship with tendon tear severity and subject characteristics. *J Shoulder Elbow Surg.* 2015;24(9):1442-51.
19. Legerlotz K, Jones ER, Screen HR, Riley GP. Increased expression of IL-6 family members in tendon pathology. *Rheumatology (Oxford).* 2012;51(7):1161-5.
20. Theodoro TR, de Matos LL, Sant Anna AV, Fonseca FL, Semedo P, Martins LC, et al. Heparanase expression in circulating lymphocytes of breast cancer patients depends on the presence of the primary tumor and/or systemic metastasis. *Neoplasia.* 2007;9(6):504-10.

# ESTUDOS DAS ALTERAÇÕES MOLECULARES NA DEGENERAÇÃO DO DISCO INTERVERTEBRAL EM MODELO ANIMAL

STUDIES OF MOLECULAR CHANGES IN INTERVERTEBRAL DISC DEGENERATION IN ANIMAL MODEL

MARCELO FERRAZ DE CAMPOS<sup>1</sup>, CINTIA PEREIRA DE OLIVEIRA<sup>2</sup>, CHARLES BENJAMIN NEFF<sup>1</sup>, OLGA MARIA DE TOLEDO CORREA<sup>3</sup>, MARIA APARECIDA SILVA PINHAL<sup>2,4</sup>, LUCIANO MILLER REIS RODRIGUES<sup>1</sup>

1. Faculdade de Medicina do ABC, Disciplina de Ortopedia, Santo André, SP, Brasil.

2. Faculdade de Medicina do ABC, Departamento de Bioquímica, Santo André, SP, Brasil.

3. Faculdade de Medicina do ABC, Departamento de Biologia Celular, Santo André, SP, Brasil.

4. Universidade Federal de São Paulo, Departamento de Bioquímica, São Paulo, SP, Brasil.

## RESUMO

Objetivo: Avaliar as alterações estruturais e moleculares na matriz extracelular (MEC) durante o processo de degeneração do disco intervertebral usando um modelo animal. Métodos: Ratos Wistar foram submetidos a degeneração do disco intervertebral através de punção com agulha de calibre 20 e rotação de 360° por 30 seg representando o grupo degenerado, enquanto o grupo controle não foi submetido a este procedimento. Parâmetros histológicos e expressão das moléculas da matriz extracelular foram avaliados nos dias 15 e 28 após induzir a lesão degenerativa. Resultados: Quinze dias após a indução da degeneração do disco intervertebral foram observadas alterações significativas, tais como redução da expressão da metaloprotease-9 (MMP9), e as interleucinas (IL-6 e IL-10). Houve um aumento significativo na expressão do fator de crescimento endotelial vascular (VEGF) e caspase-3. No entanto, diferentes alterações na MEC foram observadas aos 28 dias, o nível de colágeno I, metaloprotease-2 (MMP2) e caspase-3 foram aumentados. Além disso, a expressão de mRNA de isoformas da heparanase (HPSE1 e HPSE2) foram aumentadas no disco intervertebral degenerado. Conclusão: Diferentes perfis de moléculas da MEC observados durante a degeneração do disco intervertebral sugerem que alguns processos moleculares podem ocorrer como remodelação da MEC, neovascularização, apoptose e inflamação. **Estudo Experimental.**

**Descritores:** Degeneração do disco intervertebral. Colágeno. Metaloproteases. Neovascularização patológica. Apoptose.

## ABSTRACT

*Objective: To evaluate the structural and molecular changes in the extracellular matrix (ECM) during the process of intervertebral disc degeneration, using animal model. Methods: Wistar rats underwent intervertebral disc degeneration through 20-gauge needle puncture, and 360° rotation applied for 30 sec, representing the degenerated group, while control group was not submitted to this procedure. Histological parameters and expression of extracellular matrix molecules were evaluated in the 15<sup>th</sup> and 28<sup>th</sup> days after degenerative induction. Results: Fifteen days after the induction of intervertebral disc degeneration, significant changes were observed, such as reduction in the expression metalloprotease-9 (MMP9) and interleukins (IL-6 and IL-10). There was a significant increase in the expression of vascular endothelial growth factor (VEGF) and caspase-3. However, different alterations in the ECM were observed at 28 days, the level of collagen I, metalloprotease-2 (MMP2) and caspase-3 were enhanced. Furthermore, expression of heparanase isoforms (HPSE1 and HPSE2) mRNA were increased in the degenerative intervertebral disc. Conclusion: The different profiles of ECM molecules observed during the intervertebral disc degeneration suggest that molecular processes such as ECM remodeling, neovascularization, apoptosis and inflammation occur. **Experimental Study.***

**Keywords:** Intervertebral disc degeneration. Collagen. Metalloproteases. Neovascularization, pathologic. Apoptosis.

**Citação:** Campos MF, Oliveira CP, Neff CB, Correa OMT, Pinhal MAS, Rodrigues LMR. Estudos das alterações moleculares na degeneração do disco intervertebral em modelo animal. *Acta Ortop Bras.* [online]. 2016;24(1):16-21. Disponível em URL: <http://www.scielo.br/aob>.

**Citation:** Campos MF, Oliveira CP, Neff CB, Correa OMT, Pinhal MAS, Rodrigues LMR. Studies of molecular changes in intervertebral disc degeneration in animal model. *Acta Ortop Bras.* [online]. 2016;24(1):16-21. Available from URL: <http://www.scielo.br/aob>.

## INTRODUÇÃO

A degeneração do disco intervertebral (DDI) pode desempenhar um papel importante na evolução crônica da dor nas costas, mas ainda necessita de maior elucidação sobre mecanismos moleculares e clínicos. A degeneração do disco intervertebral resulta em mudanças estruturais na matriz extracelular.<sup>1-3</sup>

Metaloproteases (MMP) e heparanase (HPSE) são enzimas envolvidas na degradação das moléculas da matriz extracelular (MEC) e desempenham um papel importante no processo de degeneração do disco intervertebral.<sup>4,6</sup> Está descrito que a MMP2 atua como intermediário local na degradação de colágeno no disco intervertebral.<sup>7</sup> Heparanase-1 é uma endo-beta-glucuronidase que

Todos os autores declaram não haver nenhum potencial conflito de interesses referente a este artigo.

Trabalho realizado na Faculdade de Medicina do ABC, Santo André, SP, Brasil.

Correspondência: Maria Aparecida Silva Pinhal. Rua Três de Maio, 100, 4º andar, Departamento de Biologia Molecular. Vila Clementino, São Paulo, SP, Brasil. 04044-020. [maspinhal@yahoo.com.br](mailto:maspinhal@yahoo.com.br)

Artigo recebido em 06/08/2015, aprovado em 01/09/2015.



degrada a cadeia de sulfato da heparina de proteoglicanos gerando oligossacarídeos que melhoram a resposta de fatores de crescimento, fatores angiogênicos e citocinas. No entanto, a heparanase-2 (HPSE2) não tem nenhuma atividade enzimática, mas apresenta homologia de 30% com HPSE1 e o seu papel biológico é ainda desconhecido.<sup>5,6</sup>

As citocinas IL-6 e IL-10 são, respectivamente, citocinas anti-inflamatória e pró-inflamatória, que estão também envolvidas no processo de degeneração do disco.<sup>8-10</sup>

Durante a degeneração do disco, estruturas neurovasculares podem ser induzidas por fatores angiogênicos e inflamatórios, tais como a VEGF.<sup>11</sup>

Além disso, os eventos apoptóticos que ocorrem no núcleo pulposo das células parecem ser mediados por caspases.<sup>12,13</sup>

No presente estudo avaliamos a expressão e distribuição de componentes estruturais e moleculares da MEC, tais como colágeno, metaloproteases, glicosidases (heparanase-1 e heparanase-2), citocinas, VEGF e a caspase-3 no disco intervertebral durante o processo degenerativo para elucidar alterações que podem estar envolvidas com o processo degenerativo e melhor compreender a fisiopatologia da doença, contribuindo para futuras melhorias em abordagens de tratamento como uma tentativa de intervir ou prevenir a progressão da doença.

## MATERIAIS E MÉTODOS

Este estudo foi aprovado pelo Comitê de Ética em Experimentação Animal da Faculdade de Medicina do ABC, processo N° 003/2011. Para o modelo animal da degeneração do disco intervertebral foram utilizados 12 ratos Wistar machos (*Rattus norvegicus albinus*) do biotério da Faculdade de Medicina do ABC, Santo André, SP, Brasil, com 12 semanas de idade (maturidade esquelética completa), com peso entre 300 e 350 g. Os ratos foram divididos em três grupos. Dois animais não foram submetidos à indução de degeneração e foram sacrificados aos 28 dias, representando o grupo controle. O segundo grupo com cinco animais foi sacrificado 15 dias após a indução do processo de degeneração do disco intervertebral, e o terceiro grupo de cinco animais foi sacrificado 28 dias após a indução da degeneração. Os animais permaneceram sob os cuidados do biotério da Faculdade de Medicina após a indução da degeneração até o momento da eutanásia.

A assepsia foi realizada na cauda dos animais com uma solução alcoólica de iodo. A seguir, os animais foram anestesiados com uma associação de cetamina (88 mg/kg) e xilazina a 2% (12 mg/kg) por via intraperitoneal. O plano anestésico profundo foi confirmado pela ausência de reflexo da córnea e pela ausência de reação à dor profunda provocada pela compressão da parte interdígital das patas. Os níveis entre a sexta e sétima, sétima e oitava, e oitava e nona vértebras do cóccix foram identificados por radioscopia. A indução da degeneração foi realizada por punção percutânea com uma agulha de 20G. A agulha foi introduzida até atingir o núcleo pulposo, girada 360°, e mantida na mesma posição durante 30 segundos, tal como descrito na literatura.<sup>14,15</sup>

As amostras foram coletadas 15 e 28 dias após a punção. Para a eutanásia, os animais foram profundamente anestesiados e 5 mL de sangue arterial foram coletados a partir da aorta abdominal, através do acesso transabdominal, realizando a eutanásia por choque hipovolêmico. Após a eutanásia, as amostras foram removidas e armazenadas em suporte RNA ou armazenadas em formaldeído (10%), respectivamente, para estudos de expressão gênica e expressão de proteínas.

Fatias de 3 µm de espessura, embebidas em parafina e fixadas em formalina, foram desparafinizadas e reidratadas. A recuperação

do antígeno foi realizada por aquecimento das lâminas a 100°C, durante 30 min em tampão citrato 10 mmol/L, pH 6,0. A atividade da peroxidase endógena foi bloqueada com uma solução aquosa de 3% de peróxido de hidrogênio por 35 min. As amostras foram incubadas durante a noite a 4°C com os anticorpos primários: anticorpo anti-MMP-2 (H-76), anti-MMP-9 (H-129), anti-interleucina-6 130326, e anti-interleucina-10 (H 160) (Santa Cruz Biotechnology, EUA), anti-caspase-3 (3015-100) (BioVision, EUA) anti-colágeno I (C 2456) (Sigma, EUA), e anti-VEGF-A (18077) (Biorbyt, Inglaterra). Finalmente, as lâminas foram incubadas com complexo de estreptavidina marcada com peroxidase, segundo instruções do fabricante (LSAB<sup>®</sup>, Dako Cytomation, Glostrup, Dinamarca). As seções foram desenvolvidas utilizando 3,3'-diaminobenzidina (DAB) contrastada com hematoxilina. A presença de coloração castanha foi considerada evidência de expressão positiva das respectivas moléculas. As amostras foram coradas com vermelho de picrossírius e analisadas sob luz normal e luz polarizada para o estudo das fibras de colágeno.

As lâminas foram analisadas com o auxílio de um microscópio ótico TS100 Nikon Eclipse para identificar as áreas que melhor representaram a marcação imunológica das moléculas analisadas (*hot spots*). Em cada caso, a marcação imunológica foi quantificada por análise digital como descrito a seguir. As microfotografias 640x480 *pixels* foram obtidas a partir de campos não coincidentes consecutivos com aumento de 400x usando uma câmera digital Nikon Coolpix<sup>®</sup> 4300 ajustada pelos mesmos parâmetros. As imagens obtidas foram analisadas pelo sistema de processamento e análise de imagens ImageLab<sup>®</sup> (Softium Informática<sup>®</sup>, São Paulo, Brasil), ajustados para uma escala micrométrica (µm), como descrito por Matos et al.<sup>16</sup>

A quantificação digital foi expressa pelo índice de expressão (IE). O índice de expressão foi obtido através da multiplicação da porcentagem de células coradas (PI) pela intensidade da coloração imunológica digital (ItE) para cada amostra, como descrito na equação:

$$IE = \frac{PI \times ItE}{100} \text{ [ou/}\mu\text{m}^2\text{]}$$

## Expressão de mRNA por RT-PCR quantitativo

O RNA total foi obtido usando o reagente Trizol<sup>®</sup> (Ambion por Life Technologies<sup>™</sup>, CA, EUA), seguindo as instruções do fabricante. A quantificação de RNA foi determinada no dispositivo NanoVue Plus (GE Healthcare, Alemanha). A transcrição reversa foi realizada utilizando a enzima transcriptase reversa ImPromII<sup>™</sup> (Promega Co., WI, EUA), de acordo com as instruções do fabricante para obter o DNA complementar (cDNA). O cDNA obtido na reação de transcriptase reversa foi utilizado para a amplificação das isoformas da heparanase (HPSE1, HPSE2). A expressão de RNAm foi representada como valor relativo usando genes endógenos constitutivos, gliceraldeído-3-fosfato-desidrogenase (GAPDH) determinando, assim, os valores de ΔCt. A expressão de genes-alvo foi analisada utilizando os iniciadores para as isoformas da heparanase (HPSE1, HPSE2) e sequências de GAPDH descritas na Tabela 1. Os ensaios foram realizados em triplicata. Todos os *primers* foram produzidos por Applied Biosystems (CA, EUA). A amplificação foi realizada utilizando o reagente de Maxima SYBR Green qPCR Master Mix (2X) (Applied Biosystems, CA, EUA), seguindo o protocolo do fabricante. A reação foi submetida a amplificação em um termociclador para amplificação em tempo real (7500 Real Time PCR Cycler<sup>®</sup>, Applied Biosystems, CA, EUA), com a ciclagem de 95°C por 10 min, seguido por 40 ciclos (95°C, 15 seg; 60°C, 60 seg).

**Tabela 1.** Sequência de oligonucleotídeos usados como primers.

mRNA	Região inicial	Região final
GAPDH	5'TCTAGAGACAGCCGCATCTTCTTG3'	5'GTCCGATACGGCCAAATCCGTTCA3'
HPSE1	5'AGAAGTCGTGATGAGGCAGGTGTT3'	5'TTGGGTGATAGACGTTCTGTCAGT3'
HPSE2	5'TTCTAGTGCCCTGAGCCTGTTGAA3'	5'TCCCAACTGACTGCCATTTACTGC3'

### Análise Estatística

A análise estatística quantitativa foi realizada utilizando o programa GrandPad Prism 5.0 (La Jolla, CA, EUA). Para verificar a ocorrência de diferenças significativas entre as variáveis quantitativas foram utilizados o teste não paramétrico de Kruskal-Wallis com teste complementar de Dunn em comparações de subgrupos. Para a análise paramétrica o teste do qui-quadrado foi utilizado para avaliar as variáveis qualitativas usando o programa SPSS versão 17.0 (SPSS, Chicago, IL, EUA). Em todas as análises, o nível de significância de 5% foi adotado ( $p \leq 0,05$ ).

### RESULTADOS

A avaliação de parâmetros histológicos e patológicos está descrita na Tabela 2. No que se refere às alterações celulares, não se observou nenhum evento apoptótico no grupo controle, enquanto todas as amostras dos discos intervertebrais degenerativos apresentaram apoptose. Além disso, houve uma diferença significativa entre as amostras degenerativas, uma vez que eventos apoptóticos foram mais intensos nas amostras obtidas de 28 dias em comparação com as amostras de dias 15 ( $p=0,002$ ). Além disso, nenhum processo de regeneração foi verificado no grupo controle. No entanto, regeneração leve e moderada esteve presente nas amostras provenientes de animais submetidos ao processo de degeneração do disco ( $p=0,01$ ).

Diferenças significativas foram observadas na matriz extracelular do disco intervertebral. Calcificação intensa e infiltrado inflamatório estiveram presentes 15 dias após o processo degenerativo, no entanto, estes eventos representam nível moderado nas amostras obtidas após 28 dias, respectivamente,  $p=0,022$  e  $p=0,025$ . Além disso, nenhum destes eventos foi detectado no grupo controle. Não houve diferenças significativas entre os grupos na análise de fraturas e fissuras, degeneração mixóide e eosinofílica. (Tabela 2)

No processo de neovascularização do disco observou-se notável presença de novos vasos durante o processo de degeneração do disco intervertebral e ausência destes no grupo controle, apesar de estes resultados não serem estatisticamente significativos, como mostrado na Tabela 2.

No grupo controle, observou-se que as fibras de colágeno da AF apresentam um padrão de organização, com apenas fios longitudinais orientados ao longo de uma única direção. As fibras estavam espessadas e densamente empacotadas. (Figuras 1A e 1B) Aos 15 dias de degeneração do disco intervertebral observou-se alterações estruturais nas fibras, com a presença de fios longitudinais e transversais, com nenhum padrão de organização, e as fibras não eram tão espessas relativamente aos controles (Figuras 1C e D). Aos 28 dias de degeneração, observou-se um elevado grau de desorganização vertente, a presença de fibrilas representados com coloração verde sob luz polarizada, e uma associação de novas fibras de colágeno representados a vermelho. (Figuras 1E e F)

A análise da expressão de colágeno I revelou um aumento significativo aos 28 dias em relação ao grupo degenerado. (Figuras 2 e 3A) A expressão da proteína metaloprotease MMP9 é diminuída após 15 dias de degeneração do disco. Por outro lado, um aumento significativo foi observado para MMP2 após 28 dias de degeneração

**Tabela 2.** Características histológicas durante degeneração do disco intervertebral.

	Características histológicas	Controle (n=2)	Degeneração 15 dias (n=5)	Degeneração 28 dias (n=5)	p	
Alteração celular	<b>Apoptose</b>				*0,002	
	(0)	2 (100,0)	0 (0,0)	0 (0,0)		
	(+)	0 (0,0)	3 (60,0)	0 (0,0)		
	(++)	0 (0,0)	2 (40,0)	5 (100,0)		
	(+++)	0 (0,0)	0 (0,0)	0 (0,0)		
	<b>Regeneração</b>				*0,010	
	(0)	2 (100,0)	0 (0,0)	0 (0,0)		
	(+)	0 (0,0)	5 (100,0)	4 (80,0)		
	(++)	0 (0,0)	0 (0,0)	1 (20,0)		
	(+++)	0 (0,0)	0 (0,0)	0 (0,0)		
	Alterações da matriz extracelular	<b>Fratura/Fissura</b>				0,186
		(0)	2 (100,0)	3 (60,0)	5 (100,0)	
(+)		0 (0,0)	2 (40,0)	0 (0,0)		
(++)		0 (0,0)	0 (0,0)	0 (0,0)		
(+++)		0 (0,0)	0 (0,0)	0 (0,0)		
<b>Calcificação</b>					*0,022	
(0)		2 (100,0)	1 (20,0)	0 (0,0)		
(+)		0 (0,0)	0 (0,0)	2 (40,0)		
(++)		0 (0,0)	1 (20,0)	3 (60,0)		
(+++)		0 (0,0)	3 (60,0)	0 (0,0)		
<b>Degeneração mixóide</b>					0,065	
(0)		1 (50,0)	0 (0,0)	0 (0,0)		
(+)	1 (50,0)	5 (100,0)	5 (100,0)			
(++)	0 (0,0)	0 (0,0)	0 (0,0)			
(+++)	0 (0,0)	0 (0,0)	0 (0,0)			
<b>Degeneração eosinofílica</b>				0,125		
(0)	2 (100,0)	1 (20,0)	0 (0,0)			
(+)	0 (0,0)	2 (40,0)	2 (40,0)			
(++)	0 (0,0)	1 (20,0)	3 (60,0)			
(+++)	0 (0,0)	1 (20,0)	0 (0,0)			
<b>Infiltrado inflamatório</b>				*0,025		
(0)	2 (100,0)	1 (20,0)	1 (20,0)			
(+)	0 (0,0)	0 (0,0)	4 (80,0)			
(++)	0 (0,0)	3 (60,0)	0 (0,0)			
(+++)	0 (0,0)	1 (20,0)	0 (0,0)			
<b>Neovascularização</b>				0,380		
(0)	2 (100,0)	1 (20,0)	1 (20,0)			
(+)	0 (0,0)	1 (20,0)	2 (40,0)			
(++)	0 (0,0)	2 (40,0)	2 (40,0)			
(+++)	0 (0,0)	1 (20,0)	0 (0,0)			

Grau de alteração: 0, ausente; (+), baixo; (++) , moderado; (+++), intenso; n, número de ratos; Percentagem (%), \* Estatisticamente significativo (Teste de Qui-quadrado).

raço do disco intervertebral, como demonstrado na Figura 2 e nas Figuras 3B e 3C.

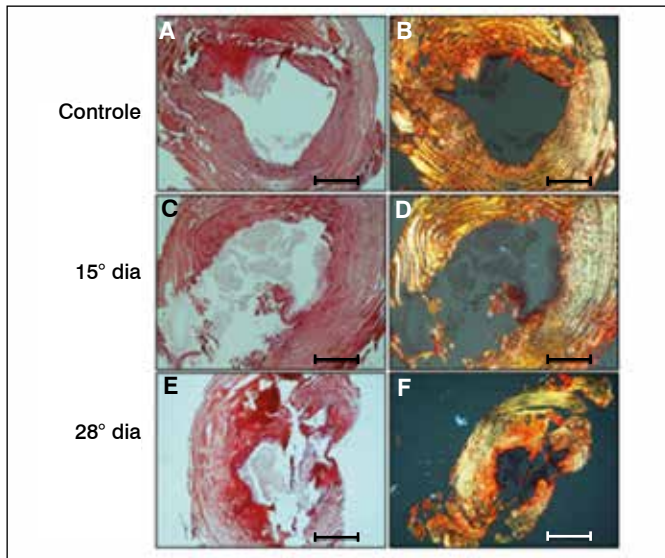
As Figuras 4 e 5 mostram, respectivamente, a reação imuno-histoquímica e quantificação digital para avaliação do processo inflamatório do disco intervertebral por meio da análise do perfil de interleucinas. Um aumento na expressão de IL-6 foi observado durante o processo degenerativo, juntamente com uma diminuição de IL-10, restrita a 15 dias do processo degenerativo.

Na análise da expressão do VEGF, o fator de crescimento endotelial vascular que pode estar envolvido na neovascularização, observamos

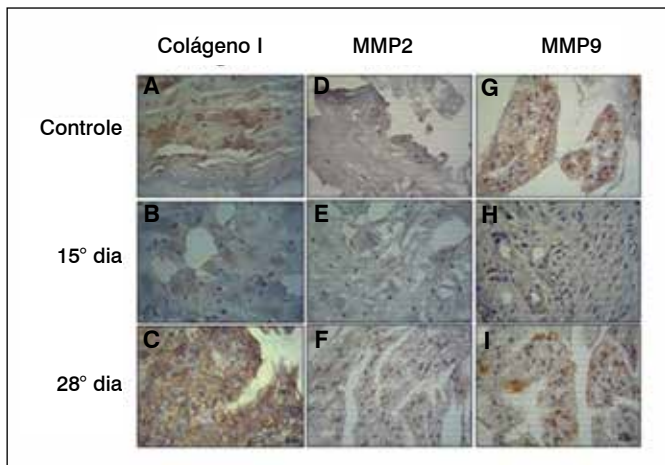
um aumento significativo em 15 dias após a degeneração do disco em relação aos controles. (Figura 6) A quantificação digital confirmou os resultados obtidos por imuno-histoquímica. (Figura 7)

Os valores obtidos pelo índice de expressão (IE) de caspase-3, uma protease diretamente envolvida com mecanismos de apoptose celular, aumentaram significativamente durante o processo degenerativo do disco intervertebral aos 28 dias em comparação com o grupo controle. (Figuras 6 e 7)

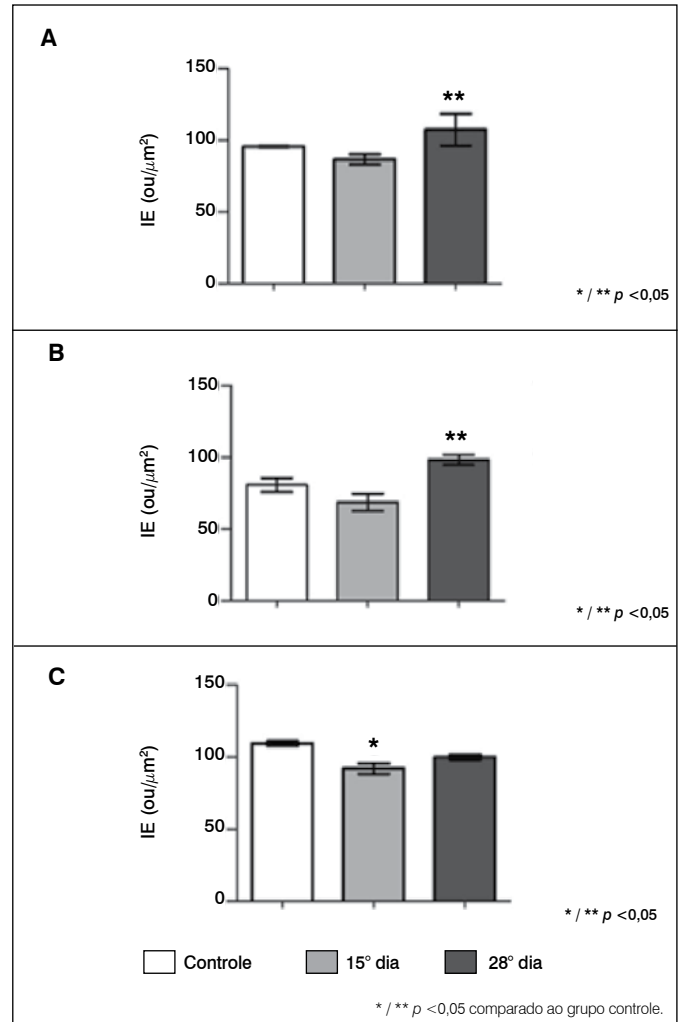
A expressão do RNA mensageiro (mRNA) das isoformas da heparanase foi realizada por análise quantitativa RT-PCR, o que demonstrou que os discos intervertebrais degenerados apresentam uma redução significativa na expressão de HPSE1 e HPSE2 após a indução do processo degenerativo em comparação com o grupo controle. (Figura 8)



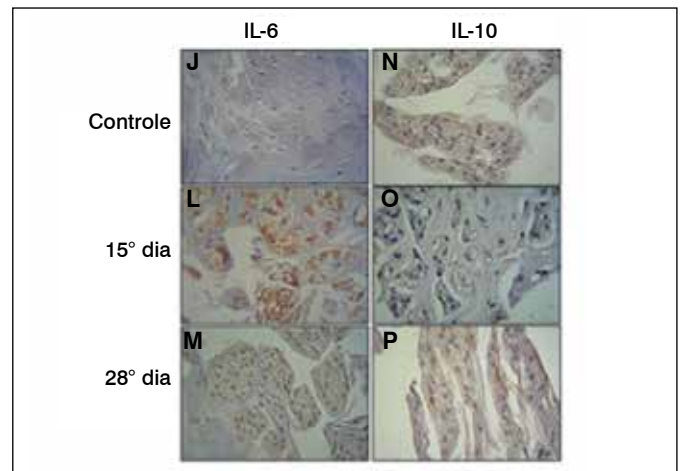
**Figura 1.** Análise de distribuição de colágeno. Coloração com vermelho de picrosirius foi utilizada para avaliar as fibras de colágeno do anel fibroso (AF) sob luz polarizada, durante o processo degenerativo do disco intervertebral. A, C e E correspondem à avaliação sob luz normal; B, D e F sob luz polarizada. 28º dia, AF obtido 28 dias após a indução degenerativa; 15º dia, AF obtido 15 dias após a indução degenerativa. Associação de fibras (A, C e E); nova formação de fibrilas (B, D e F).



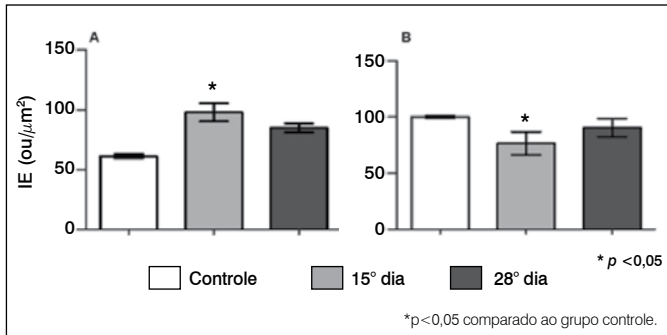
**Figura 2.** Expressão de colágeno-I, metaloprotease-2 (MMP2) e metaloprotease-9 (MMP9). Reação imuno-histoquímica no disco intervertebral após degeneração (15 e 28 dias), controle (amostras obtidas de ratos não submetidos ao processo degenerativo). A, B e C, colágeno-I. D, E e F, MMP2; G, H e I, MMP9.



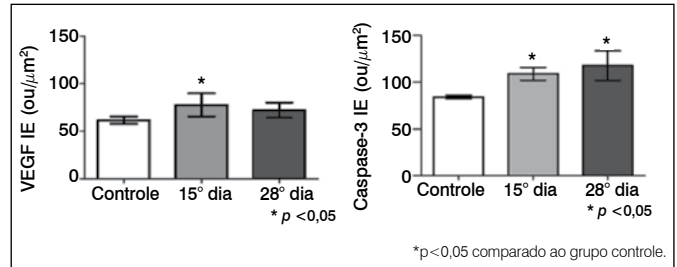
**Figura 3.** Quantificação digital de colágeno I, metaloprotease-2 (MMP2) e metaloprotease-9 (MMP9). (A) Colágeno I; (B) MMP2; (C) MMP9. Os valores representam o Índice de Expressão (IE) obtido como descrito em Métodos. Os valores representam média e desvio padrão. A análise estatística foi realizada utilizando Kruskal-Wallis com Teste de Comparação Múltiplo de Dunn. \* / \*\*  $p < 0,05$  comparado ao grupo controle.



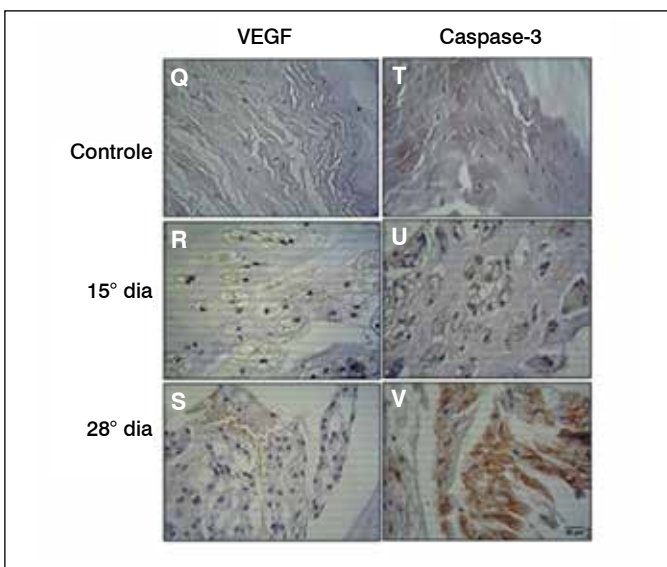
**Figura 4.** Reação de expressão imuno-histoquímica de IL-6 e IL-10 no disco intervertebral após degeneração (15 e 28 dias), controle (amostras obtidas de ratos não submetidos ao processo degenerativo). J, L e M, interleucina-6 (IL-6). N, O e P, interleucina-10 (IL-10).



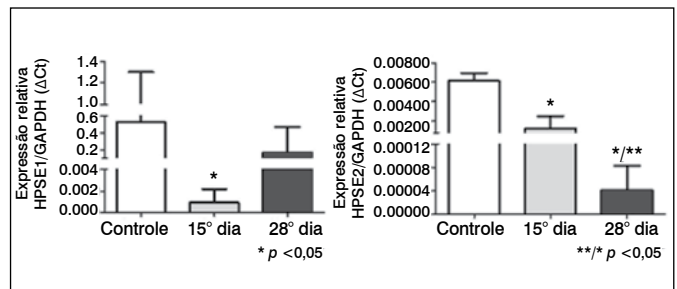
**Figura 5.** Quantificação digital de IL-6 e IL-10. Os valores representam o Índice de Expressão (IE) obtido como descrito em Métodos. Os valores representam média e desvio-padrão. (A) IL-6; (B) IL-10. A análise estatística foi feita usando o teste de Kruskal-Wallis com o teste de Múltipla Comparação de Dunn.



**Figure 7.** Quantificação digital de VEGF e Caspase-3. Os valores representam o Índice de Expressão (IE) obtido como descrito em Métodos. Os valores representam média e desvio-padrão. A análise estatística foi feita usando o teste de Kruskal-Wallis com o teste de Múltipla Comparação de Dunn.



**Figura 6.** Imunoexpressão de VEGF e caspase-3. Reação de imuno-histoquímica no disco intervertebral após degeneração (15 e 28 dias), controle (amostras obtidas de ratos não submetidos ao processo degenerativo). Q, R e S, VEGF; T, U e V, caspase-3.



**Figure 8.** Expressão de heparanase-1 (HPSE1) e heparanase-2 (HPSE2) por RT-PCR quantitativo. Análise de RT-PCR quantitativo foi realizada como descrito em Métodos, usando amostras de cDNA obtidas de discos intervertebrais após indução da degeneração (15 e 28 dias), controle (amostras obtidas de ratos não submetidos ao processo degenerativo).

## DISCUSSÃO

Na avaliação histopatológica das amostras de degenerativos intervertebrais de ratos observamos alterações celulares evidentes tais como a apoptose, que aumentou progressivamente durante o desenvolvimento do processo degenerativo (14 e 28 dias após a indução da degeneração), regeneração leve, intensa calcificação e presença moderada de infiltração inflamatória. O estudo realizado por Haschtmann et al. demonstrou que no modelo de rato do disco intervertebral degenerativo, a proporção de células em apoptose também aumentou significativamente, corroborando nossos resultados.<sup>17</sup>

A degeneração do disco intervertebral alterou significativamente a organização estrutural do colágeno, uma vez que amostras degenerativas apresentaram fibras desordenadas que não são tão espessas como amostras do controle, que representam novas fibras de colágeno, além de aumentar a expressão de colágeno tipo I. Sabe-se que MMP2 apresenta maior expressão em processos degenerativos e participa diretamente na remodelação do colágeno através da regulação da atividade das gelatinases.<sup>7</sup> Estes dados corroboram os nossos resultados, uma vez que a expressão da

proteína MMP2 aumentou aos 28 dias nos discos degenerativos em associação com a desorganização de colágeno.

É conhecido que metaloproteases estão envolvidas na remodelação da matriz extracelular.<sup>4,18</sup> Os resultados demonstraram maiores níveis de MMP2 e MMP9 no disco intervertebral degenerativo em comparação com as amostras obtidas do tecido não afetado, sugerindo seu papel na remodelação da matriz extracelular.

As citocinas inflamatórias desempenham um papel fundamental nas fases de degeneração do disco intervertebral. O início da doença é caracterizado por uma lesão inicial, onde as células regulam a expressão de citocinas inflamatórias como TNF, IL-1 $\beta$ , e IL-6, bem como moléculas de degradação da matriz extracelular, resultando em rotura, e as fissuras causam instabilidade mecânica do disco. Na segunda fase da doença, as citocinas são libertadas ativar a infiltração de leucócitos no tecido e a resposta inflamatória é acompanhada pela neovascularização e o aparecimento de fibras nervosas. A fase final é caracterizada por sensibilização das terminações nervosas mediadas pelo processo inflamatório e neurotrofinas, resultando em dor.<sup>8,9</sup>

No nosso estudo, obteve-se um aumento significativo da expressão da proteína IL-6, uma citocina anti-inflamatória, enquanto que houve uma diminuição significativa de IL-10 que é uma citocina pró-inflamatória no mesmo tempo (15 dias) da degeneração do disco. A avaliação histológica dos tecidos mostrou um nível moderado de processo inflamatório, o que pode sugerir um equilíbrio entre a ação de tais interleucinas. Ademais, a produção anormal de moléculas pró-inflamatórias no processo degenerativo do disco pode desencadear uma série de respostas patogênicas nas células do disco intervertebral promovendo autofagia, senescência e apoptose celular.<sup>19</sup> Portanto, o aumento do nível de IL-10 pode modular eventos apoptóticos nos discos degenerativos.

A expressão de VEGF aumenta aos 15 dias após a degeneração do disco intervertebral e a neovascularização também esteve

presente nas amostras degenerativas e ausente nas amostras do controle (não afetados por degeneração do disco). Além disso, tomados em conjunto estes resultados são consistentes com os da literatura.<sup>8</sup> VEGF está envolvida em processos anormais de neovascularização e crescimento de vasos em discos sintomáticos. Estes dados corroboram a literatura, em que um estudo com células humanas mostrou que uma lesão no AF tem o potencial de dar início a um processo inflamatório e neovascularização do tecido envolvendo VEGF e as citocinas inflamatórias IL-6, IL-8, e TGF- $\beta$ .<sup>20</sup>

A caspase-3 representa um marcador de indução de apoptose e a sua expressão aumenta gradualmente durante o processo degenerativo do disco intervertebral,<sup>12</sup> o que é consistente com os elevados níveis de caspase-3 durante todo o processo degenerativo em ratos, observados nos nossos resultados.

O nível elevado de HPSE1 obtido nas amostras submetidas à degeneração do disco intervertebral indica que esta enzima está possivelmente envolvida nos processos de remodelação de tecidos durante o processo degenerativo. Nossos dados confirmam que a isoforma HPSE2 também pode estar envolvida no desenvolvimento

de degeneração do disco intervertebral, devido ao aumento da expressão em comparação com os discos não-degenerativos.

## CONCLUSÃO

A alteração no nível de metaloproteases, colágeno, glicosidasas, VEGF, caspase-3, e interleucinas observadas no presente estudo sugerem um processo de remodelação intensa da matriz extracelular dos discos intervertebrais degenerativos. Uma melhor compreensão dos mecanismos moleculares envolvidos na degeneração do disco intervertebral é importante para elucidar a fisiopatologia da doença degenerativa do disco que afeta a população mundial e tem impacto direto na qualidade de vida dos indivíduos.

## AGRADECIMENTOS

Agradecemos o apoio financeiro concedido pela Fundação de Amparo à Pesquisa do Estado de São Paulo (FAPESP), Conselho Nacional de Desenvolvimento Científico e Tecnológico (CNPq) e Coordenação de Aperfeiçoamento de Pessoal de Nível Superior (CAPES).

**CONTRIBUIÇÕES DOS AUTORES:** Cada autor contribuiu individual e significativamente para o desenvolvimento deste artigo. MFC (0000-0002-6939-8390)\*: redação do artigo, revisão e realização das cirurgias; CPO (0000-0002-3904-2836)\*: cirurgias, análise dos dados e redação dos artigos; CBN (0000-0003-3910-714x)\*: análise estatística, cirurgias e revisão do artigo; OMTc (0000-0002-1563-6621)\*: análise das lâminas e revisão do artigo; MASP (0000-0003-4001-1663)\*: redação e revisão do artigo e também em todo o conceito intelectual do artigo; LMRR (0000-0001-6891-5935)\*: cirurgia, redação do artigo, análise estatística e conceito intelectual do artigo e confecção de todo o projeto de pesquisa. \*Número ORCID (*Open Researcher and Contributor ID*).

## REFERÊNCIAS

1. Sivan SS, Hayes AJ, Wachtel EA, Caterson B, Merkher Y, Maroudas A, et al. Biochemical composition and turnover of the extracellular matrix of the normal and degenerate intervertebral disc. *Eur Spine J*. 2014; 23(Suppl 3):S344-53.
2. de Oliveira CP, Rodrigues LM, Fregni MV, Gotfryd A, Made AM, Pinhal MA. Extracellular matrix remodeling in experimental intervertebral disc degeneration. *Acta Ortop Bras*. 2013;21(3):144-9.
3. Chan WC, Sze KL, Samartzis D, Leung VY, Chan D. Structure and biology of the intervertebral disk in health and disease. *Orthop Clin North Am*. 2011;42(4):447-64.
4. Wang WJ, Yu XH, Wang C, Yang W, He WS, Zhang SJ, et al. MMPs and ADAMTSs in intervertebral disc degeneration. *Clin Chim Acta*. 2015;448:238-46.
5. Rodrigues LM, Oliveira LZ, Pinhal MA. Expression of heparanase isoforms in intervertebral discs classified according to Pfirrmann grading system for disc degeneration. *Spine (Phila Pa 1976)*. 2013;38(13):1112-8.
6. Rodrigues LM, Theodoro TR, Matos LL, Mader AM, Milani C, Pinhal MA. Heparanase isoform expression and extracellular matrix remodeling in intervertebral disc degenerative disease. *Clinics (Sao Paulo)*. 2011;66(5):903-9.
7. Rastogi A, Kim H, Twomey JD, Hsieh AH. MMP-2 mediates local degradation and remodeling of collagen by annulus fibrosus cells of the intervertebral disc. *Arthritis Res Ther*. 2013;15(2):R57.
8. Risbud MV, Shapiro IM. Role of cytokines in intervertebral disc degeneration: pain and disc content. *Nat Rev Rheumatol*. 2014;10(1):44-56.
9. Holm S, Mackiewicz Z, Holm AK, Kontinen YT, Kouri VP, Indahl A, et al. Pro-inflammatory, pleiotropic, and anti-inflammatory TNF-alpha, IL-6, and IL-10 in experimental porcine intervertebral disk degeneration. *Vet Pathol*. 2009;46(6):1292-300.
10. Sainoh T, Orita S, Miyagi M, Sakuma Y, Yamauchi K, Suzuki M, et al. Interleukin-6 and interleukin-6 receptor expression, localization, and involvement in pain-sensing neuron activation in a mouse intervertebral disc injury model. *J Orthop Res*. 2015;33(10):1508-14.
11. Liu XW, Kang J, Fan XD, Sun LF. Expression and significance of VEGF and p53 in rat degenerated intervertebral disc tissues. *Asian Pac J Trop Med*. 2013; 6(5):404-6.
12. Yang SD, Bai ZL, Zhang F, Ma L, Yang DL, Ding WY. Levofloxacin increases the effect of serum deprivation on anoikis of rat nucleus pulposus cells via Bax/Bcl-2/caspase-3 pathway. *Toxicol Mech Methods*. 2014;24(9):688-96.
13. Shi L, Teng H, Zhu M, Li C, Huang K, Chen BI, et al. Paeoniflorin inhibits nucleus pulposus cell apoptosis by regulating the expression of Bcl-2 family proteins and caspase-9 in a rabbit model of intervertebral disc degeneration. *Exp Ther Med*. 2015;10(1):257-62.
14. Zhang H, La Marca F, Hollister SJ, Goldstein SA, Lin CY. Developing consistently reproducible intervertebral disc degeneration at rat caudal spine by using needle puncture. *J Neurosurg Spine*. 2009;10(6):522-30.
15. Masuda K, Aota Y, Muehleman C, Imai Y, Okuma M, Thonar EJ, et al. A novel rabbit model of mild, reproducible disc degeneration by an annulus needle puncture: correlation between the degree of disc injury and radiological and histological appearances of disc degeneration. *Spine (Phila Pa 1976)*. 2005;30(1):5-14.
16. Matos LL, Stabenow E, Tavares MR, Ferraz AR, Capelozzi VL, Pinhal MA. Immunohistochemistry quantification by a digital computer-assisted method compared to semiquantitative analysis. *Clinics (Sao Paulo)*. 2006;61(5):417-24.
17. Haschtmann D, Ferguson SJ, Stoyanov JV. Apoptosis and gene expression of collagenases but not gelatinases in rabbit disc fragment cultures. *J Neurosurg Spine*. 2008;8(6):552-60.
18. Crean JK, Roberts S, Jaffray DC, Eisenstein SM, Duance VC. Matrix metalloproteinases in the human intervertebral disc: role in disc degeneration and scoliosis. *Spine (Phila Pa 1976)*. 1997;22(24):2877-84.
19. Shen C, Yan J, Jiang LS, Dai LY. Autophagy in rat annulus fibrosus cells: evidence and possible implications. *Arthritis Res Ther*. 2011;13(4):R132.
20. Moon HJ, Kim JH, Lee HS, Chotai S, Kang JD, Suh JK, et al. Annulus fibrosus cells interact with neuron-like cells to modulate production of growth factors and cytokines in symptomatic disc degeneration. *Spine (Phila Pa 1976)*. 2012;37(1):2-9.

# REVISÃO DE ARTROPLASTIA DO JOELHO COM IMPLANTE CONSTRITO UTILIZANDO BISAGRA E BASE TIBIAL ROTATÓRIA

KNEE ARTHROPLASTY REVISION WITH A CONSTRAINED IMPLANT USING HINGE AND ROTATING TIBIAL BASIS

FABIO JANSEN ANGELINI<sup>1</sup>, CAMILO PARTEZANI HELITO<sup>1</sup>, BRUNO AZEVEDO VERONESI<sup>1</sup>, TALES MOLLIÇA GUIMARÃES<sup>1</sup>, JOSÉ RICARDO PÉCORÁ<sup>1</sup>, MARCO KAWAMURA DEMANGE<sup>1</sup>

1. Universidade de São Paulo, Faculdade de Medicina, Departamento de Ortopedia e Traumatologia, Grupo de Cirurgia do Joelho, São Paulo, SP, Brasil.

## RESUMO

**Objetivo:** Avaliar os resultados das revisões de artroplastia total do joelho em casos de alta complexidade, com grandes falhas ósseas ou insuficiências ligamentares graves utilizando o implante bisagra associado a base tibial rotatória. **Métodos:** Foram avaliados 11 pacientes nos quais foi utilizado o implante bisagra associado a base tibial rotatória com seguimento mínimo de dois anos. As indicações para o procedimento incluíram instabilidade, soltura séptica, infecção pós-operatória tardia sem soltura e fratura peri-prótese. Foram avaliados o arco de movimento dos pacientes e os resultados funcionais pelas escalas Knee Society Score (KSS) e Knee Injury and Osteoarthritis Outcome Score (KOOS), além das complicações apresentadas. **Resultados:** Todos os pacientes obtiveram um arco de movimento mínimo entre 5° e 85° com 1 ano de pós-operatório e, na avaliação presente, KSS variou de 67 a 95. Três pacientes evoluíram sem nenhuma complicação até a última avaliação e dois pacientes necessitaram de revisão do implante. **Conclusão:** Apesar do índice de complicações observado, o resultado funcional foi aceitável para a maior parte dos pacientes, mostrando-se uma alternativa viável, principalmente para pacientes com baixa demanda funcional. **Nível de Evidência IV, Série de casos.**

**Descritores:** Artroplastia do joelho. Próteses e implantes.

## ABSTRACT

**Objective:** To evaluate the results of total knee arthroplasty revisions performed in high complexity cases, with large bone defects or serious ligament deficiencies using a constrained implant hinge associated to a rotating tibial basis. **Methods:** We evaluated 11 patients in which we used the constrained implant hinge associated to rotating tibial basis, with minimum follow-up of two years. The indications for the procedure included instability, septic loosening, late postoperative infection without loosening and periprosthetic fracture. We evaluated the knee range of movement and functional outcomes by the Knee Society Score (KSS) and Knee Injury and Osteoarthritis Outcome Score (KOOS), besides the presence of complications. **Results:** All patients achieved 5° to 85° minimum range of motion at 1 year postoperatively and, in the present evaluation, KSS ranged from 67 to 95. Three patients had no complications until the last evaluation and two patients required implant revision. **Conclusion:** Despite the complications rate observed, the functional result were acceptable for most patients, and it proved being a viable alternative, especially for patients with low functional demand. **Level of Evidence IV, Case Series.**

**Keywords:** Arthroplasty, replacement, knee. Prostheses and Implants.

**Citação:** Angelini FJ, Helito CP, Veronesi BA, Guimarães TM, Pécora JR, Demange MK. Revisão de artroplastia do joelho com implante constrito utilizando bisagra e base tibial rotatória. *Acta Ortop Bras.* [online]. 2016;24(1):22-6. Disponível em URL: <http://www.scielo.br/aob>.

**Citation:** Angelini FJ, Helito CP, Veronesi BA, Guimarães TM, Pécora JR, Demange MK. Knee arthroplasty revision with a constrained implant using hinge and rotating tibial basis. *Acta Ortop Bras.* [online]. 2016;24(1):22-6. Available from URL: <http://www.scielo.br/aob>.

## INTRODUÇÃO

Devido ao envelhecimento da população e, conseqüentemente, o aumento de pacientes com osteoartrose, a indicação da artroplastia total do joelho (ATJ) é cada vez mais frequente.<sup>1</sup> Este procedimento apresenta excelentes resultados pós-operatórios em relação à sobrevida do implante, com índices de mais de 95% em pelo menos 10 anos de seguimento.<sup>2-5</sup> Contudo, uma pequena parcela das ATJ apresentam falhas no decorrer do tempo, tornando necessária sua revisão.<sup>6</sup> Essas falhas são caracterizadas por dor, incapacidade funcional do joelho e/ou evidências radiográficas de soltura de um ou mais componentes.<sup>7</sup>

Com a elevação da expectativa de vida e o maior número de cirurgias primárias realizadas, conseqüentemente, uma maior quantidade de cirurgias de revisão precisam ser executadas. Kurtz et al.<sup>8</sup> estimam que as revisões de ATJ nos Estados Unidos tem projeção para aumentar 600% até 2030. Segundo o *National Center of Health Statistics* foram realizadas 381000 ATJ no ano 2003 nos EUA e, segundo a AAOS (*American Association of Orthopaedic Surgeons*), projeta-se a realização de 475000 ATJ em 2030. Em 2003 foram realizadas 35000 cirurgias de revisão de ATJ, isto é, 9% das artroplastias consistem de cirurgias de revisão. Para 2030 se estima nos EUA a realização de 43500 cirurgias de revisão.<sup>9</sup>

Todos os autores declaram não haver nenhum potencial conflito de interesses referente a este artigo.

Trabalho realizado na Universidade de São Paulo, Faculdade de Medicina, Departamento de Ortopedia e Traumatologia, Laboratório de Investigação Médica do Sistema Músculo-Esquelético, São Paulo, SP, Brasil.

Correspondência: Rua Dr. Ovídio Pires de Campos, 333. São Paulo, SP, Brasil. 05403-010. [tales92@gmail.com](mailto:tales92@gmail.com)


Artigo recebido em 02/09/2015, aprovado em 03/09/2015.

Na falha de uma ATJ primária, a cirurgia de revisão é realizada, normalmente, com uso de hastes intramedulares nos componentes, para aumentar a estabilidade dos implantes tibiais e femorais, além de cunhas de metal para o preenchimento das falhas ósseas. Em situações de grandes falhas, aloenxerto estruturado ou cunhas de metal trabeculado podem ser utilizadas.<sup>10</sup>

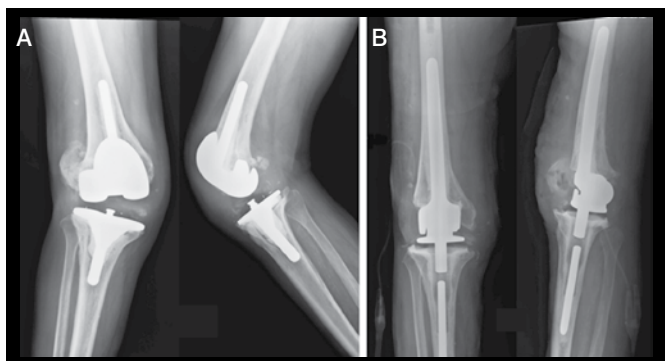
Em casos de grandes falhas ósseas, com perda das inserções ligamentares no fêmur ou na tíbia, insuficiências ligamentares significativas e desbalanços grosseiros entre os espaços de extensão e flexão, implantes de revisão convencionais não promovem estabilidade em varo-valgo adequada, tornando a artroplastia de revisão instável.<sup>11</sup> Como solução para esse problema, sistemas de artroplastia do tipo “hinge” ou dobradiça foram desenvolvidos, com excelentes resultados em estudos recentes.<sup>12-15</sup>

Sistemas complexos, contudo, nem sempre então disponíveis em todos os países pelo seu alto custo e dificuldade de importação, de modo que casos complexos de revisão tem de ser resolvidos com implantes localmente disponíveis, no intuito de se evitar próteses não convencionais do tipo tumoral.<sup>16</sup> O implante bisagra associada a base tibial rotatória (IMPOL, São Bernardo, Brasil) (Figuras 1 e 2) é proposto como uma solução possível e de baixo custo para as revisões de artroplastia do joelho com grandes perdas ósseas e instabilidade ligamentar grosseira.

O objetivo do presente estudo foi avaliar os resultados, com no mínimo dois anos de seguimento, das revisões de ATJ realizadas utilizando o implante bisagra associada a base tibial rotatória em casos de alta complexidade.



**Figura 1.** Implante bisagra associada a base tibial rotatória (IMPOL, São Bernardo, Brasil). A) Bisagra; B) Bisagra com vertente; C) Base tibial.



**Figura 2.** Paciente de 72 anos com prótese de revisão realizada em 2012 em outro serviço, apresentando infecção pós-operatória tardia associada a insuficiência ligamentar A); foi submetido a retirada do implante e colocação de espaçador e posterior revisão com implante bisagra a associado a base tibial rotatória B). Após 1 ano de pós-operatório, apresentava amplitude de movimento de 0° – 110°.

## MATERIAIS E MÉTODOS

Foram avaliados retrospectivamente os pacientes que foram submetidos a revisão de ATJ utilizando a bisagra associada a base tibial rotatória (IMPOL, São Bernardo, Brasil), entre os anos 2003 e 2013. O trabalho foi aprovado pelo Comitê Científico do Departamento de Ortopedia e Traumatologia das Instituições (protocolo número 1130). Os pacientes foram convocados para avaliação clínica atualizada e orientados sobre o estudo. Receberam o Termo de Consentimento Livre e Esclarecido (TCLE) para participação e todos assinaram. Foram incluídos os pacientes que atenderam aos seguintes critérios: pacientes submetidos a revisão de artroplastia do joelho com implante bisagra associada a base tibial rotatória, qualquer idade e sexo e com no mínimo de dois anos de seguimento.

Os critérios de exclusão utilizados foram: falta de dados no prontuário que impossibilitaram o preenchimento das informações desejadas, não preenchimento do TCLE ou a falta de compreensão deste por parte do paciente.

As informações coletadas nos prontuários foram: idade, sexo, comorbidades, motivo da indicação e data da cirurgia, lateralidade, amplitude de movimento do joelho no seguimento pós-operatório e complicações no período pós-operatório.

As informações coletadas dos pacientes foram: avaliação clínico-funcional através da aplicação das escalas de avaliação *Knee Society Score* – versão em português (KSS-PT)<sup>17</sup> e *Knee injury and Osteoarthritis Outcome Score* – versão em português (KOOS-PT).<sup>18</sup>

## RESULTADOS

Durante o período de 2003 a 2013, 14 pacientes foram submetidos a revisão de artroplastia do joelho com implante bisagra associada a base tibial rotatória, dos quais três foram excluídos por falta de dados no prontuário e impossibilidade de convocação do paciente para avaliação atualizada. Dentre os onze pacientes incluídos no estudo, seis eram do sexo masculino e cinco eram do sexo feminino, com idade na ocasião da cirurgia entre 53 e 83 anos, com média de 70 anos. (Tabela 1)

Em todos os casos incluídos neste estudo, a indicação do implante supracitado se deu devido a grandes falhas ósseas, com perda

**Tabela 1.** Dados epidemiológicos.

Paciente	Idade na cirurgia	Idade atual	Sexo	Comorbidades	Lado
1	65	77	F	HAS	D
2	59	66	M	AR, glaucoma, catarata	D
3	77	84	F	nenhuma	E
4	83	90	F	FA	D
5	77	82	M	HAS, DPOC, AR	D
6	82	87	F	HAS, cardiopatia	E
7	74	77	F	HAS, cardiopatia	E
8	66	68	M	HAS, AR	D
9	53	55	M	nenhuma	D
10	71	73	M	HAS, Parkinson, DLP	D
11	61	63	M	nenhuma	D
<b>Média</b>	<b>70</b>	<b>75</b>			
<b>DP</b>	<b>9,34</b>	<b>10,38</b>			

HAS – Hipertensão arterial sistêmica; DLP – Distlipidemia; AR – Artrite reumatoide; FA-Fibrilação atrial; DPOC – Doença pulmonar obstrutiva crônica; DP – Desvio padrão.

das inserções ligamentares no fêmur ou na tíbia, após retirada de artroplastia prévia do joelho, primária ou de revisão, consideradas tipo III, segundo a classificação para defeitos ósseos no joelho desenvolvida no *Anderson Orthopedic Research Institute (AORI)*.<sup>19</sup> A causa da retirada da artroplastia foi soltura séptica em quatro casos (~36%), infecção tardia em cinco casos (~45%), instabilidade em um caso (~9%), e um caso (~9%) de fratura peri-prótese em um paciente que já apresentava soltura séptica da ATJ e estava aguardando cirurgia de revisão. Dos quatro casos de soltura, três já eram implantes de revisão. (Tabela 2)

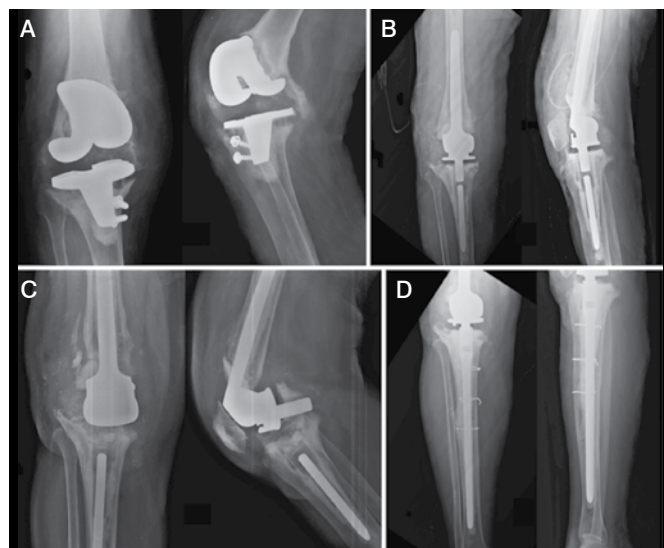
Três pacientes não apresentaram nenhuma complicação até a última avaliação. Um paciente apresentou uma cultura intraoperatória positiva, tratado com antibiótico por seis meses. Um paciente apresentou um quadro de erisipela no primeiro mês pós-operatório, tratado com antibiótico; este mesmo paciente apresentou um quadro de infecção pós-operatória tardia de apresentação aguda, após dois anos, sendo tratado com uma única limpeza cirúrgica e evoluindo bem. Dois pacientes tiveram infecção pós-operatória aguda com menos de um mês após a cirurgia, tratados com limpeza cirúrgica, sendo que um desses necessitou de rotação de retalho de gastrocnêmio para cobertura após o desbridamento; os dois tiveram boa evolução sem remissão da infecção. Um paciente evoluiu com infecção pós-operatória aguda, que necessitou de retirada do implante para tratamento e acabou evoluindo para amputação transfemoral do membro acometido. Um paciente, também com infecção pós-operatória aguda, foi

submetido a diversas limpezas cirúrgicas, mas evoluiu com choque séptico e foi a óbito. Dois pacientes sofreram complicações relacionadas a integridade do implante após trauma; um sofreu uma queda após um ano e apresentou quebra do polietileno da base tibial rotatória, necessitando de revisão do implante; (Figura 3) outro, também sofreu uma queda após três anos, evoluindo com quebra da haste do componente tibial e necessitando de revisão do mesmo. (Tabela 2)

O tempo de seguimento da cirurgia até o momento presente variou de dois a doze anos. O KSS-PT variou de 67 a 95 pontos. O KOOS-PT variou de 27 a 35 no item dor, 50 a 60 em atividades de vida diária, 0 a 2 em esporte e lazer, 3 a 12 no item qualidade de vida, e 21 a 28 no item outros sintomas. (Tabela 3)

**Tabela 2.** Indicações e complicações.

Paciente	Indicação	Complicação	Período pós-operatório	Tratamento / Evolução
1	Instabilidade	Nenhuma	---	---
2	Infecção pós-operatória tardia	Infecção pós-operatória	1 mês - 1 ano	Retirada do implante; amputação transfemoral
3	Infecção pós-operatória tardia	Erisipela	< 1 mês	Antibiótico
	Soltura séptica	Infecção pós-operatória	> 1 ano	Limpeza cirúrgica
4	Infecção pós-operatória tardia	Quebra do componente tibial	> 1 ano	Revisão do componente tibial
5	Soltura séptica	Infecção pós-operatória	< 1 mês	Limpeza cirúrgica
6	Soltura séptica + fratura peri-prótese	Nenhuma	---	---
7	Soltura séptica	Nenhuma	---	---
8	Infecção pós-operatória tardia	Infecção pós-operatória	---	Limpeza cirúrgica; óbito
9	Soltura séptica	Quebra do polietileno	1 mês - 1 ano	Revisão do implante
10	Infecção pós-operatória tardia	Cultura intraoperatória positiva	< 1 mês	Antibiótico
11	Instabilidade	Infecção pós-operatória	< 1 mês	Limpeza cirúrgica e rotação de retalho gastrocnêmio



**Figura 3.** Paciente de 55 anos com soltura séptica de ATJ realizada em outro serviço A); submetido a retirada do implante e colocação de espaçador e posterior revisão com bisagra associada a base tibial rotatória B); sofreu queda da própria altura, com quebra do polietileno da base tibial C); submetido a revisão do componente tibial com haste longa D).

**Tabela 3.** Avaliação clínico-funcional.

Paciente	ADM no primeiro ano			Anos PO	KSS-PT	KOOS-PT				
	1 mês	6 meses	1 ano			Dor	AVD	EL	QV	O
1	5-90°	5-90°	5-90°	12	85	34	57	0	10	26
2	---	---	---	7	Amputado					
3	10-90°	0-85°	0-85°	7	67	27	50	0	3	23
4	0-90°	0-90°	0-90°	7	85	33	55	0	4	25
5	0-55°	0-100°	0-100°	5	95	35	52	0	12	28
6	0-15°	0-90°	0-90°	5	85	30	54	0	6	23
7	0-90°	0-85°	0-85°	3	88	33	60	1	11	27
8	---	---	---	---	Óbito					
9	0-90°	0-90°	0-90°	2	83	32	59	1	5	21
10	0-45°	0-90°	0-110°	2	94	36	38	2	8	25
11	5°-95°	5-90°	5-90°	2	87	34	58	2	8	27

ADM – Amplitude de movimento; PO – Pós-operatório; AVD – Atividades de vida diária; EL – Esporte e lazer; QV – Qualidade de vida; O – Outros sintomas.



## DISCUSSÃO

A quantidade de cirurgias de revisão de ATJ vem aumentando devido ao aumento da expectativa de vida e o maior número de cirurgias primárias realizadas.<sup>8</sup> Implantes contritos do tipo dobradiça (*hinge*) com componente rotatório são uma boa opção para revisão de ATJ nos casos em que há perda óssea e instabilidade ligamentar significativos.<sup>12-15,20,21</sup> Sanguineti et al.,<sup>12</sup> com 20 casos de revisão de ATJ utilizando a prótese *Endo-Model rotating-hinge* (Waldemar LINK GmbH and Co, Hamburgo, Alemanha), Neumann et al.<sup>22</sup>, com 24 casos utilizando a *NexGen Rotating Hinge Knee* (Zimmer, Warsaw, Ind) e Bistolfi et al.<sup>14</sup> com 50 casos, utilizando também a prótese *Endo-Model*, são algumas das maiores séries mostrando o seguimento de pacientes em que foi realizada revisão de ATJ com esse tipo de implante. Esses implantes, contudo, embora também sejam do tipo dobradiça, tem um desenho bem diferente do utilizado neste estudo. Em semelhança ao nosso estudo, as indicações para revisão da ATJ nestes estudos variaram entre infecção pós-operatória, soltura do implante e fratura peri-prótese.

Sanguineti et al.<sup>12</sup> reportaram 20 casos com seguimento de cinco anos, com apenas duas complicações no período: uma luxação do implante por trauma ocorrido na reabilitação e uma infecção profunda.

Neumann et al.<sup>22</sup> reportaram 20 casos, com seguimento mínimo de 36 meses. Em dois casos observou-se linhas radiolúcidas em volta do componente tibial e houve um caso de subluxação patelo-femoral, que foi tratado com revisão do componente patelar, *release* lateral e avanço do vasto medial.

Bistolfi et al.<sup>14</sup> foi a série com maior número de casos e maior seguimento: 50 casos, dos quais 34 tiveram seguimento mínimo de 150 meses. Como complicações precoces, foram observados quatro casos de deiscência da ferida operatória, dois casos de formação de hematoma e dois casos de infecção, esses últimos tratados com debridamento, troca do polietileno e antibióticos. Como complicações tardias, observou-se nove casos de ruptura do polietileno. Em três foi necessária revisão do implante devido a instabilidade gerada. Em dois casos, o desgaste e ruptura do polietileno ocorreu por luxação e em um caso, por soltura séptica. Nos outros três casos o dano ao polietileno foi assintomático e a conduta foi conservadora. Foram apresentados dois casos de mau resultado funcional - um caso de lesão do mecanismo extensor e um caso de soltura séptica - tratados de maneira conservadora devido as más condições clínicas dos pacientes.<sup>14</sup>

O índice de complicações no nosso estudo foi elevado. A complicação mais diagnosticada foi infecção pós-operatória, o que pode ser atribuído aos seguintes fatores: aproximadamente 45% dos pacientes tiveram a cirurgia de revisão indicada por soltura séptica; ao perfil dos pacientes incluídos no estudo (idade avançada, más condições de saúde e comorbidades prévias a cirurgia, baixos níveis social e de instrução). Mesmo assim, em boa parte dos doentes que evoluíram com infecção, o quadro foi controlado com uma limpeza cirúrgica e uso adequado de antibióticos. Por sermos um serviço referenciado para casos de alta complexidade, a maior parte dos casos de maus resultados

funcionais ou falhas de artroplastia acaba sendo encaminhada para o nosso hospital, de modo que grande parte dos que foram revisados por infecção a maioria teve o quadro primário em outro serviço.

Em dois casos, houve quebra de componente do implante. Consideramos que nestes casos, a falha do implante decorreu de fadiga devido ao aumento de estresse decorrente de ausência ligamentar, no qual a transferência de estresse na interface implante-cimento-osso é elevada. Em estudos recentes, em que foram utilizados modelos de implantes mais desenvolvidos, essa não foi uma complicação frequente.<sup>13,14,22</sup> Devido a essa potencial complicação, aconselhamos todos os pacientes a utilizarem, no pós-operatório, apoio contínuo e permanente para deambular (exemplo: bengala), de modo a proteger ao máximo o membro operado e o implante.

Devido ao formato do implante, que possui a parte anterior do componente femoral quadrada, frequentemente observamos luxação da patela com a flexão do joelho no intra-operatório. Foi necessário um amplo *release* lateral em todos os casos para acertar a *tracking* patelar. Apesar disso, nenhum dos pacientes avaliados se queixa de dor constante na região anterior do joelho e todos conseguiram no mínimo 85° de flexão após um ano de pós operatório, mostrando que esse potencial aumento de pressão femoro-patelar não levou a perda de arco de movimento.

A média de idade no nosso estudo foi elevada (70 anos), em comparação observada na literatura. Os pacientes com idade mais elevada apresentaram em geral bons resultados quanto às expectativas de realização de atividades da vida diária, qualidade de vida, e pouca queixa quanto a sintomas de dor, instabilidade ou rigidez. Os resultados funcionais apresentados podem ser considerados aceitáveis para pacientes com baixa demanda funcional, mas para pacientes com moderada a alta demanda funcional, o implante pode não corresponder as expectativas do tratamento. Apesar disso, em nossa série, cinco pacientes tinham idade inferior a 70 anos na ocasião da cirurgia e os três que puderam ser avaliados tinham KSS maior que 80.

Como limitações do presente estudo podemos citar o caráter retrospectivo do mesmo e número não elevado de pacientes. De toda forma, devido a escassez de implantes para o tratamento das instabilidades e perdas ósseas grosseiras em nosso meio, bem como o número relativamente pequeno dessas complicações, é importante saber o resultado funcional dos pacientes com os implantes articulados contritos de desenho mais simples, utilizando bisagra associada a base tibial rotatória.

## CONCLUSÃO

Na ausência de implantes de desenhos mais modernos, o implante constrito utilizando bisagra associada a base tibial rotatória é uma opção viável para revisão de ATJ nos casos em que há perda óssea e instabilidade ligamentar significativas, principalmente em pacientes de baixa demanda funcional. Apesar do índice de complicações observado, consideramos o resultado funcional aceitável para a maior parte dos pacientes.

**CONTRIBUIÇÕES DOS AUTORES:** Cada autor contribuiu individual e significativamente para o desenvolvimento do manuscrito. FJA (0000-0002-1863-7101)\*, CPH (0000-0003-1139-2524)\*, JRP (0000-0003-0287-4548)\* e MKD (0000-0003-1999-9478)\* realizaram as cirurgias, acompanharam os pacientes, participaram do desenho e conceito intelectual do estudo, interpretação, escrita do manuscrito e revisaram a versão final; BAV (0000-0002-4694-6112)\* e TMG (0000-0002-4575-6667)\* participaram do acompanhamento dos pacientes, da coleta de dados, análise estatística, interpretação e revisão da versão final. \*Número ORCID (*Open Researcher and Contributor ID*).

## REFERÊNCIAS

1. Jansen E, Jantti P, Puolakka T, Eskelinen A. Primary knee replacement for primary osteoarthritis in the aged: gender differences in epidemiology and preoperative clinical state. *Aging Clin Exp Res*. 2012;24(6):691-8.
2. McLaughlin JR, Lee KR. Hybrid total knee arthroplasty: 10- to 16-year follow-up. *Orthopedics*. 2014;37(11):e975-7.
3. Kim YH, Park JW, Kim JS, Kulkarni SS, Kim YH. Long-term clinical outcomes and survivorship of press-fit condylar sigma fixed-bearing and mobile-bearing total knee prostheses in the same patients. *J Bone Joint Surg Am*. 2014;96(19):e168.
4. Ritter MA, Berend ME, Meding JB, Keating EM, Faris PM, Crites BM. Long-term followup of anatomic graduated components posterior cruciate-retaining total knee replacement. *Clin Orthop Relat Res*. 2001;(388):51-7.
5. Ranawat CS, Flynn WF Jr., Saddler S, Hansraj KK, Maynard MJ. Long-term results of the total condylar knee arthroplasty. A 15-year survivorship study. *Clin Orthop Relat Res*. 1993;(286):94-102.
6. Healy WL, Della Valle CJ, Iorio R, Berend KR, Cushner FD, Dalury DF, et al. Complications of total knee arthroplasty: standardized list and definitions of the Knee Society. *Clin Orthop Relat Res*. 2013;471(1):215-20.
7. Jacofsky DJ, Della Valle CJ, Meneghini RM, Sporer SM, Cercek RM, American Academy of Orthopaedic S. Revision total knee arthroplasty: what the practicing orthopaedic surgeon needs to know. *J Bone Joint Surg Am*. 2010;92(5):1282-92.
8. Kurtz S, Ong K, Lau E, Mowat F, Halpern M. Projections of primary and revision hip and knee arthroplasty in the United States from 2005 to 2030. *J Bone Joint Surg Am*. 2007;89(4):780-5.
9. Burns AW, Bourne RB, Chesworth BM, MacDonald SJ, Rorabeck CH. Cost effectiveness of revision total knee arthroplasty. *Clin Orthop Relat Res*. 2006;(446):29-33.
10. Beckmann NA, Mueller S, Gondan M, Jaeger S, Reiner T, Bitsch RG. Treatment of severe bone defects during revision total knee arthroplasty with structural allografts and porous metal cones-a systematic review. *J Arthroplasty*. 2015;30(2):249-53.
11. McNabb DC, Kim RH, Springer BD. Instability after total knee arthroplasty. *J Knee Surg*. 2015;28(2):97-104.
12. Sanguineti F, Mangano T, Formica M, Franchin F. Total knee arthroplasty with rotating-hinge Endo-Model prosthesis: clinical results in complex primary and revision surgery. *Arch Orthop Trauma Surg*. 2014;134(11):1601-7.
13. Gehrke T, Kendoff D, Haasper C. The role of hinges in primary total knee replacement. *Bone Joint J*. 2014;96-B(11 Suppl A):93-5.
14. Bistolfi A, Rosso F, Crova M, Massazza G. Endo-Modell rotating-hinge total knee for revision total knee arthroplasty. *Orthopedics*. 2013;36(10):e1299-306.
15. Bistolfi A, Massazza G, Rosso F, Crova M. Rotating-hinge total knee for revision total knee arthroplasty. *Orthopedics*. 2012;35(3):e325-30.
16. Biau D, Faure F, Katsahian S, Jeanrot C, Tomeno B, Anract P. Survival of total knee replacement with a megaprosthesis after bone tumor resection. *J Bone Joint Surg Am*. 2006;88(6):1285-93.
17. Silva AL, Demange MK, Gobbi RG, da Silva TF, Pecora JR, Croci AT. Translation and validation of the Knee Society Score - KSS for Brazilian Portuguese. *Acta Ortop Bras*. 2012;20(1):25-30.
18. Goncalves RS, Cabri J, Pinheiro JP, Ferreira PL. Cross-cultural adaptation and validation of the Portuguese version of the Knee injury and Osteoarthritis Outcome Score (KOOS). *Osteoarthritis Cartilage*. 2009;17(9):1156-62.
19. amaguchi MM, Helito CP, Gobbi RG, Demange MK, Tirico LEP, Pecora JR, et al. Valor da avaliação radiográfica pré-operatória dos defeitos ósseos no joelho nas revisões de artroplastia. *Rev Bras Ortop*. 2012;47(6):714-8.
20. Nelson CL, Gioe TJ, Cheng EY, Thompson RC Jr. Implant selection in revision total knee arthroplasty. *J Bone Joint Surg Am*. 2003;85(Suppl 1):S43-51.
21. Pradhan NR, Bale L, Kay P, Porter ML. Salvage revision total knee replacement using the Endo-Model rotating hinge prosthesis. *Knee*. 2004;11(6):469-73.
22. Neumann DR, Hofstaedter T, Dorn U. Follow-up of a modular rotating hinge knee system in salvage revision total knee arthroplasty. *J Arthroplasty*. 2012;27(5):814-9.

# A TRANSFERÊNCIA DO RETO FEMORAL AUMENTA A FLEXÃO DOS JOELHOS NO APOIO NA PARALISIA CEREBRAL?

DOES RECTUS FEMORIS TRANSFER INCREASE KNEE FLEXION DURING STANCE PHASE IN CEREBRAL PALSY?

MAURO CÉSAR DE MORAIS FILHO<sup>1,2,3</sup>, FRANCESCO CAMARA BLUMETTI<sup>1</sup>, CÁTIA MIYUKI KAWAMURA<sup>1</sup>, JOSÉ AUGUSTO FERNANDES LOPES<sup>1,2</sup>, DANIELLA LINS NEVES<sup>1,2</sup>, MICHELLE DE OLIVEIRA CARDOSO<sup>1</sup>

1. Associação de Assistência à Criança Deficiente (AACD), Laboratório de Marcha, São Paulo, SP, Brasil.

2. Universidade de São Paulo, Faculdade de Medicina, Hospital das Clínicas, Instituto de Medicina de Reabilitação (IMREA/HC/FMUSP), São Paulo, SP, Brasil.

3. Universidade de São Paulo, Faculdade de Medicina, Hospital das Clínicas, Instituto de Ortopedia e Traumatologia, Grupo de Paralisias, São Paulo, SP, Brasil.

## RESUMO

**Objetivo:** Avaliar se a transferência distal do reto femoral (TDRF) está relacionada com o aumento da flexão dos joelhos na fase de apoio após a cirurgia em pacientes com paralisia cerebral (PC). **Métodos:** Os critérios de inclusão foram os níveis do Sistema de Classificação da Função Motora Grossa (GMFCS) de I a III, critérios cinemáticos para joelho rígido no pré-operatório e indivíduos submetidos a cirurgia ortopédica que possuíam análises de marcha antes e após a intervenção. Os pacientes incluídos foram divididos nos seguintes grupos: não TDRF (133 pacientes), onde foram incluídos os pacientes que receberam a cirurgia ortopédica sem a inclusão da TDRF no plano, e TDRF (83 pacientes) composto por aqueles nos quais a TDRF fez parte dos procedimentos efetuados. O desfecho primário foi avaliar em cada grupo se a flexão mínima dos joelhos no apoio (FMJA) foi alterada após o tratamento. **Resultados:** A FMJA média aumentou de 13,19° para 16,74° ( $p=0,003$ ) e de 10,60° para 14,80° ( $p=0,001$ ) nos grupos NÃO TDRF e TDRF, respectivamente. A FMJA pós-operatória foi similar entre os dois grupos ( $p=0,534$ ). O aumento da FMJA no segundo exame de marcha (de 13,01° para 22,51°) foi maior nos pacientes GMFCS III no grupo TDRF ( $p<0,001$ ). **Conclusão:** No grupo estudado, a TDRF não gerou aumento adicional da flexão dos joelhos no apoio quando comparada com o grupo controle. **Nível de Evidência III, Estudo Retrospectivo Comparativo.**

**Descritores:** Articulação do joelho. Marcha. Amplitude de movimento articular. Paralisia cerebral.

## ABSTRACT

**Objective:** To evaluate whether distal rectus femoris transfer (DRFT) is related to postoperative increase of knee flexion during the stance phase in cerebral palsy (PC). **Methods:** The inclusion criteria were Gross Motor Function Classification System (GMFCS) levels I-III, kinematic criteria for stiff-knee gait at baseline, and individuals who underwent orthopaedic surgery and had gait analyses performed before and after intervention. The patients included were divided into the following two groups: NO-DRFT (133 patients), which included patients who underwent orthopaedic surgery without DRFT, and DRFT (83 patients), which included patients who underwent orthopaedic surgery that included DRFT. The primary outcome was to evaluate in each group if minimum knee flexion in stance phase (FMJFA) changed after treatment. **Results:** The mean FMJFA increased from 13.19° to 16.74° ( $p=0.003$ ) and from 10.60° to 14.80° ( $p=0.001$ ) in Groups NO-DRFT and DRFT, respectively. The post-operative FMJFA was similar between groups NO-DRFT and DRFT ( $p=0.534$ ). The increase of FMJFA during the second exam (from 13.01° to 22.51°) was higher among the GMFCS III patients in the DRFT group ( $p<0.001$ ). **Conclusion:** In this study, DRFT did not generate additional increase of knee flexion during stance phase when compared to the control group. **Level of Evidence III, Retrospective Comparative Study.**

**Keywords:** Knee joint. Gait. Range of motion, articular. Cerebral palsy.

**Citação:** Morais Filho MC, Blumetti FC, Kawamura CM, Lopes JAF, Neves DL, Cardoso MO. A transferência do reto femoral aumenta a flexão dos joelhos no apoio na paralisia cerebral? Acta Ortop Bras. [online]. 2016;24(1):27-31. Disponível em URL: <http://www.scielo.br/aob>.

**Citation:** Morais Filho MC, Blumetti FC, Kawamura CM, Lopes JAF, Neves DL, Cardoso MO. Does rectus femoris transfer increase knee flexion during stance phase in cerebral palsy? Acta Ortop Bras. [online]. 2016;24(1):27-31. Available from URL: <http://www.scielo.br/aob>.

## INTRODUÇÃO

A marcha de joelho rígido é um problema frequente em portadores de paralisia cerebral (PC) que se caracteriza por uma redução na flexão do joelho durante a fase do balanço.<sup>1</sup> Espasticidade do reto femoral (RF), geração de energia insuficiente no pré-balanço do tornozelo, diminuição da velocidade de caminhada e fraqueza

do flexor do quadril têm sido descritos como possíveis causas do joelho rígido na PC.<sup>2</sup>

A transferência distal do reto femoral (TDRF), como descrito por Perry,<sup>3</sup> é um procedimento bem estabelecido para tratar marcha do joelho rígido relacionada com espasticidade do RF. A maioria dos relatos da literatura sobre TDRF demonstra melhorias na amplitu-

Todos os autores declaram não haver nenhum potencial conflito de interesses referente a este artigo.

Trabalho realizado na Associação de Assistência à Criança Deficiente (AACD), São Paulo, SP, Brasil.

Correspondência: Rua Dr. Bacelar, 317, apto. 84, Vila Clementino, São Paulo, SP, Brasil. 04026-001. [mfmorais@terra.com.br](mailto:mfmorais@terra.com.br)

Artigo recebido em 06/02/2015, aprovado em 14/08/2015.

Acta Ortop Bras. 2016;24(1):27-31

de de movimento do joelho após a cirurgia; no entanto, poucos estudos mencionaram resultados ruins relacionados com a flexão do joelho residual durante a fase de apoio.<sup>4-13</sup>

Por outro lado, um dos achados da marcha agachada é o aumento da flexão do joelho maior do que 30° durante toda a fase de apoio.<sup>1</sup> Embora o aumento da dorsiflexão do tornozelo e flexão do quadril durante a fase de apoio são problemas frequentemente associados a marcha agachada, Sutherland e Davids<sup>1</sup> descreveram o aumento da flexão do joelho como um ponto-chave na definição deste padrão.

Um aumento da flexão do joelho durante a fase de apoio após TDRF foi previamente relatado.<sup>9,10</sup> Além disso, Gage et al.<sup>1</sup> relacionaram resultados piores pós-TDRF na flexão do joelho residual durante a fase de apoio e disfunção do braço de alavanca. No entanto, a identificação dos pacientes que são mais susceptíveis a um aumento da flexão do joelho durante a fase de apoio após TDRF é ainda um tema em discussão.

O objetivo principal deste estudo foi analisar se TDRF produz um aumento da flexão do joelho durante a fase de apoio após a cirurgia. O objetivo secundário foi avaliar se as mudanças na fase de apoio pós TDRF foram semelhantes entre níveis GMFCS I, II e III.

## MATERIAIS E MÉTODOS

Um estudo de coorte retrospectivo foi realizado em hospital de reabilitação e centro terciário, e o Comitê de Ética local aprovou o estudo (protocolo 23/2013). O Termo de Consentimento Livre e Esclarecido foi obtido de cada paciente durante a coleta de dados em laboratório de marcha.

Foi realizada uma busca na base de dados do laboratório de marcha e os critérios de inclusão foram: (1) diagnóstico de PC espástica dipléica; (2) GMFCS de I a III; (3) pico máximo de flexão do joelho durante a fase de apoio <50°; (4) indicação para TDRF no relatório do laboratório de marcha; e (5) pacientes que foram submetidos a cirurgia ortopédica dos membros inferiores e tiveram análise de marcha realizada antes e depois da intervenção (12 meses ou mais após a cirurgia). Foram excluídos os pacientes com documentação incompleta no laboratório de marcha (análise de marcha pré-operatória realizada mais de 12 meses antes da intervenção cirúrgica) e aqueles que foram submetidos a outros procedimentos do reto femoral (liberação proximal, alongamento intramuscular, tenotomia distal e transferência proximal).

Para a coleta dos dados cinemáticos, marcadores reflexivos foram colocados estrategicamente em pontos anatômicos específicos nos participantes, como descrito por Kadaba et al.<sup>14</sup> A trajetória dos marcadores dentro do espaço do laboratório foi capturada por um sistema ótico eletrônico que consistiu de câmeras infravermelhas. Até agosto de 2008, um sistema de seis câmeras Vicon 370 de 60 Hz (Reino Unido) foi utilizado para a captura de dados; a partir desta data, um sistema de oito câmeras Qualisys Oqus300 de 500 Hz (Suécia) foi utilizado.

Os pacientes foram orientados a andar descalços em velocidade autosselecionada em uma passarela de 8 m (26 pés). Um mínimo de seis ciclos de marcha para cada membro inferior avaliado foi coletado para avaliação da consistência. Os dados foram processados usando o *software Vicon Clinical Manager* (VCM, Oxford Metrics, Oxford, Reino Unido), de acordo com a técnica descrita por Davis et al.<sup>15</sup>

De acordo com os critérios de inclusão, todos os pacientes estudados tinham indicação para TDRF em três análises de marcha dimensional. No entanto, o relatório de análise de marcha é apenas um dos parâmetros utilizados para definir o plano de tratamento final. Apesar da TDRF ter sido indicada segundo as análises de marcha, muitos cirurgiões decidem realizar este pro-

cedimento mais tarde, após a correção da deformidade de flexão do joelho e da disfunção do braço de alavanca, por exemplo. Por causa disso, criou-se uma oportunidade conveniente de usar aqueles pacientes que não foram submetidos a TDRF como grupo controle. Finalmente, a equipe do cirurgião ortopédico pediátrico do nosso hospital realizou todos os procedimentos seguindo a mesma técnica cirúrgica e protocolo pós-operatório.

Para verificar se os grupos eram pareados, suas idades na cirurgia, distribuição por gênero, níveis de GMFCS,<sup>16</sup> cirurgias realizadas, tempos de acompanhamento, índices de desvio de marcha (IDM)<sup>17</sup> pré-operatórios e níveis mínimos de flexão do joelho pré-operatórios na fase de apoio foram analisadas e os resultados foram comparados. O desfecho primário foi alterações na flexão mínima do joelho em fase de apoio (FMJFA) após o tratamento em cada grupo, e o desfecho secundário foi a correlação deste com níveis de GMFCS. Além disso, o pico de flexão do joelho em fase de balanço (PFJFB) e amplitude de movimento do joelho (AMJ) foram analisados antes e após os procedimentos cirúrgicos, em ambos os grupos.

A análise estatística foi aplicada com um nível de significância de 5%. Para as variáveis contínuas, o teste *t* de Student pareado foi aplicado, e os testes igualdade de duas proporções e qui-quadrado foram utilizados para as variáveis categóricas.

## RESULTADOS

Dos 4.393 pacientes com PC observados em nosso laboratório de marcha entre 1996-2013, 3.283 deles apresentavam PC dipléica espástica e 410 preencheram os critérios de inclusão. Cento e noventa e quatro indivíduos foram excluídos por terem documentação incompleta no laboratório de marcha ou por ter recebido outros procedimentos do reto femoral em vez de TDRF. Os 216 pacientes (308 membros inferiores) restantes foram divididos em dois grupos: O grupo NÃO-TDRF (133 pacientes/185 joelhos) incluiu pacientes submetidos a único evento de cirurgia ortopédica multinível (UECOM) que não foram submetidos a TDRF, e o grupo TDRF (83 pacientes/123 joelhos) incluiu pacientes submetidos a UECOM que incluíram TDRF. No grupo NÃO-TDRF, 52 pacientes receberam procedimentos bilaterais e 81 unilaterais, enquanto o grupo TDRF tinha 40 pacientes com procedimentos bilaterais e 43 com procedimentos aplicados em apenas um lado.

Os dados demográficos foram semelhantes entre os grupos em relação a gênero, tempo de seguimento (grupo NÃO-TDRF 3,4 anos e grupo TDRF 3,3 anos) e distribuição do nível de GMFCS. A média de idade no momento da cirurgia foi mais elevada para os pacientes no grupo TDRF ( $p = 0,001$ ). No grupo NÃO-TDRF a idade no momento da cirurgia foi de 10,33 anos, enquanto no grupo TDRF era de 12,6 anos. A linha de base de dados cinemáticos foi semelhante entre os grupos, exceto para PFJFB, que foi menor no grupo TDRF ( $p=0,006$ ). (Tabela 1)

Todos os pacientes de ambos os grupos receberam UECOM após análise da linha de base de marcha. Alongamento cirúrgico dos isquiotibiais medial e alongamento do músculo psoas, através da cavidade pélvica, foram mais prevalentes no grupo TDRF, enquanto o alongamento cirúrgico do tríceps sural foi feito com mais frequência em pacientes do grupo não TDRF. A prevalência de outros procedimentos cirúrgicos não foi diferente entre os grupos. (Tabela 2)

A FMJFA foi similar em ambos os grupos antes e depois das intervenções cirúrgicas. Houve um aumento de FMJFA nos grupos não TDRF e TDRF segundo análise da marcha. Especificamente, no grupo não TDRF, a FMJFA aumentou de 13,19° para 16,74° ( $p=0,003$ ), enquanto no grupo TDRF, a FMJFA aumentou de 10,60° para 14,80° ( $p=0,001$ ). (Tabelas 3 e 4)

**Tabela 1.** Dados demográficos e da linha de base dos pacientes incluídos em cada grupo.

	Grupo não TDRF		Grupos TDRF		Valores de p
	N	%	N	%	
Total	185	100%	123	100	
<b>Gênero</b>					
Masculino	119	64,3%	74	60,2%	0,46
Feminino	66	35,7%	49	39,8%	
<b>GMFCS</b>					
Nível I	15	8,1%	16	13%	0,262
Nível II	101	54,6%	58	47,2%	
Nível III	69	37,3%	49	39,8%	
	<b>Média</b>	<b>Desvio padrão</b>	<b>Média</b>	<b>Desvio padrão</b>	
Idade (anos)	10,33	5,61	12,60	5,82	0,001
Tempo de seguimento (anos)	3,40	2,74	3,38	3,19	0,953
<b>Parâmetros de análise de marcha</b>					
IDM	54,66	12,16	56,82	11,89	0,125
FMJA	13,19	14,49	10,6	14,26	0,123
PFJFB	46,30	6,69	43,38	8,45	0,006

TDRF: transferência distal do reto femoral; GMFCS: sistema de classificação da função motora grossa; IDM: índice de desvio da marcha; FMJA: flexão mínima do joelho no apoio; PFJFB: pico de flexão do joelho na fase de balanço.

**Tabela 2.** Procedimentos cirúrgicos realizados em grupos não TDRF e TDRF.

Procedimentos cirúrgicos	Grupo não TDRF		Grupo TDRF		Valor de p
	N	%	N	%	
HIP AD	142	76,8%	87	70,7%	0,236
PT	2	1,1%	0	0,0%	0,247
LAT HAM	8	4,3%	11	8,9%	0,099
MED HAM	128	69,2%	99	80,5%	0,027
FDO	64	34,6%	34	27,6%	0,199
FEO	12	6,5%	6	4,9%	0,556
PSCP	53	28,6%	54	43,9%	0,006
SPLATT	19	10,2%	16	13%	0,567
PV	38	20,5%	32	26%	0,567
TS	84	45,4%	35	28,4%	0,005

TDRF: transferência distal do reto femoral; HIP AD: adutores de quadril; PT: encurtamento do tendão patelar; LAT HAM: aumento cirúrgico do biceps femoral; MED HAM: aumento cirúrgico do isquiotibial medial; FDO: osteotomia derrotacional femoral; FEO: osteotomia de extensão do fêmur; PSCP: alongamento do psoas sobre a cavidade pélvica; SPLATT: separação do tendão tibial anterior; PV: osteotomia do pé para correção do plano valgo; TS: aumento cirúrgico do tríceps sural.

**Tabela 3.** Comparação da flexão mínima do joelho na fase de apoio entre grupos não TDRF e TDRF, antes e depois do tratamento.

FMJFA	Grupo não TDRF		Grupo TDRF	
	Pré-op	Pós-op	Pré-op	Pós-op
Média	13,19°	16,74°	10,60°	14,80°
Mediana	13,88°	15,84°	11,70°	12,70°
Desvio padrão	14,49°	15,71°	14,26°	16,90°
Valor de p	0,003		0,001	

TDRF: transferência distal do reto femoral; FMJFA: flexão mínima do joelho na fase de apoio.

O pico de flexão do joelho na fase de balanço (PFJFB) foi menor no grupo TDRF (43,38°) do que no grupo não TDRF (46,30°) durante o estudo da marcha pré-operatória (p=0,006); entretanto, não foram observadas diferenças na sequência de tratamento (p=0,117). Uma melhoria na PFJFB foi observada em ambos os grupos durante a avaliação de seguimento. No grupo não TDRF, o PFJFB aumentou de 46,30° para 49,32° (p <0,001), enquanto no grupo TDRF, o PFJFB aumentou de 43,38° para 51,43° (p <0,001). (Tabelas 5 e 6)

Os pacientes que receberam TDRF foram estratificados de acordo com os níveis de GMFCS, e foi possível observar que após estratificação, a FMJFA só aumentou após o tratamento em pacientes nível III (p <0,001). (Tabela 7) Além disso, a AMJ aumento para pacientes nível I (de 33,7° para 41°, p=0,025) e II (de 36,1° para 42°, p <0,001). Pacientes GMFCS nível III não apresentaram melhora na AMJ (de 28,5° para 27,9°, p=0,751).

A FMJFA após a intervenção cirúrgica foi maior nos pacientes que receberam o alongamento cirúrgico do tendão medial (ACTM) do que aqueles que não receberam. No grupo não TDRF, o FMJFA após o tratamento foi de 18,09°, quando o ACTM foi aplicado; no entanto, foi de apenas 13,72° para aqueles que não receberam ACTM (p=0,0805). No grupo TDRF, o FMJFA foi de 16,02° e 8,09°, com e sem ACTM, respectivamente (p=0,0297).

Finalmente, dividimos os pacientes de acordo com a idade no momento da cirurgia, a fim de avaliar se este parâmetro tinha influenciado na FMJFA ao final do seguimento. No grupo não TDRF, os pacientes que receberam a cirurgia antes dos 10 anos

**Tabela 4.** Comparação da flexão mínima do joelho na fase de apoio antes e depois do tratamento entre grupos não TDRF e TDRF.

FMJFA	Pré-operatório		Pós-operatório	
	não TDRF	TDRF	não TDRF	TDRF
Média	13,19°	10,60°	16,74°	14,80°
Mediana	13,88°	11,70°	15,84°	12,70°
Desvio padrão	14,49°	14,26°	15,71°	16,90°
Valor de p	0,123		0,302	

TDRF: transferência distal do reto femoral; FMJFA: flexão mínima do joelho na fase de apoio; pré-op: pré-operatório; pós-op: pós-operatório.

**Tabela 5.** Comparação da flexão pico do joelho na fase de balanço entre grupos não TDRF e TDRF, antes e depois do tratamento.

PFJFB	Grupo não TDRF		Grupo TDRF	
	Pré-op	Pós-op	Pré-op	Pós-op
Média	46,30°	49,32°	43,38°	51,43°
Mediana	47,79°	50,36°	43,88°	52,45°
Desvio padrão	6,69°	10,57°	8,45°	10,59°
Valor de p	<0,001		<0,001	

TDRF: transferência distal do reto femoral; PFJFB: flexão pico do joelho na fase de balanço.

**Tabela 6.** Comparação da flexão pico do joelho na fase de balanço antes e depois do tratamento entre grupos não TDRF e TDRF.

PFJFB	Pré-operatório		Pós-operatório	
	não TDRF	TDRF	NÃO-TDRF	TDRF
Média	46,30°	43,38°	49,32°	51,43°
Mediana	47,79°	43,88°	50,36°	52,45°
Desvio padrão	6,69°	8,45°	10,57°	10,59°
Valor de p	0,006		0,117	

TDRF: transferência distal do reto femoral; PFJFB: flexão pico do joelho na fase de balanço; pré-op: pré-operatório; pós-op: pós-operatório.

**Tabela 7.** Comparação da flexão mínima do joelho na fase de apoio antes e depois do tratamento entre grupos não TDRF e TDRF, de acordo com a classificação GMFCS.

FMJFA			Média	Mediana	Desvio padrão	Valor de p
GMFCS I	Grupo não TDRF	Pré-op	7,38°	11,43°	20,21°	0,176
		Pós-op	13,04°	14,84°	9,29°	
	Grupo TDRF	Pré-op	10,35°	15,32°	16,12°	0,742
		Pós-op	9,20°	7,71°	10,21°	
GMFCS II	Grupo não TDRF	Pré-op	10,25°	10,70°	12,52°	0,002
		Pós-op	14,62°	14,95°	13,58°	
	Grupo TDRF	Pré-op	7,95°	9,61°	11,58°	0,243
		Pós-op	9,92°	11,81°	13,62°	
GMFCS III	Grupo não TDRF	Pré-op	18,57°	18,69°	14,49°	0,225
		Pós-op	21,44°	20,25°	18,77°	
	Grupo TDRF	Pré-op	13,01°	14,46°	16,32°	<0,001
		Pós-op	22,51°	21,31°	19,75°	

TDRF: transferência distal do reto femoral; FMJFA: flexão mínima do joelho na fase de apoio; pré-op: pré-operatório; pós-op: pós-operatório.

de idade (média de 8,8 anos), o FMJFA no seguimento final foi de 14,8° enquanto que em aqueles com cirurgia aos 10 anos ou mais de idade (média de 12,3 anos), foi de 19,4° ( $p=0,053$ ). No grupo TDRF, o FMJFA foi de 18,8° antes dos 10 anos (média de 9,1 anos) e 12,8° para 10 anos ou mais de idade (média de 12,8 anos), respectivamente ( $p=0,066$ ).

## DISCUSSÃO

No presente estudo, observou-se um aumento da flexão do joelho na fase de apoio em ambos os grupos durante as avaliações pós-operatórias, e estes resultados foram similares quando a TDRF foi realizada ou não. Além disso, o PFJFB também melhorou nos grupos não TDRF e TDRF. O aumento da FMJFA foi mais significativo em pacientes GMFCS nível III e o aumento da AMJ foi observado somente em pacientes GMFCS níveis II e I.

Em 2002, Saw et al.<sup>9</sup> descreveram um aumento de 7,2° na flexão do joelho na fase de apoio em um grupo de 18 pacientes submetidos a TDRF após um tempo médio de acompanhamento de 4,6 anos. O mesmo aumento foi observado por Carney et al.<sup>10</sup> quando a TDRF foi realizada sem concomitante alongamento dos isquiotibiais. Eles estudaram 17 pacientes, 12 meses após a TDRF, e nove deles foram GMFCS nível III. No entanto, estes estudos não usaram grupos controle para TDRF. Todos os pacientes receberam TDRF e não foi possível comparar a flexão do joelho na fase de apoio após o tratamento cirúrgico em pacientes com e sem TDRF. No presente estudo, observou-se um aumento da flexão do joelho na fase de apoio após o tratamento em ambos os grupos; no entanto, este valor foi menor do que os valores publicados por Saw et al.<sup>9</sup> e Carney et al.<sup>10</sup> De acordo com nossos dados, a FMJFA foi semelhante nos grupos não TDRF e TDRF antes e depois da intervenção.

Em 2002, Bell et al.<sup>18</sup> estudaram um grupo de pacientes com PC, a fim de avaliar a progressão natural da marcha após um tempo médio de acompanhamento de 4,4 anos. Eles observaram que a amplitude de movimento do joelho no plano sagital e pico de flexão do joelho durante a fase de balanço tinha se deteriorado ao longo do tempo. Além disso, a extensão do joelho durante a fase de apoio exibiu também uma tendência de piora.

Considerando todas estas informações, podemos afirmar que o aumento de FMJFA observado em ambos os grupos durante a avaliação no acompanhamento pode estar relacionada com a

progressão natural da marcha em PC, como descrito por Bell et al.<sup>18</sup> No entanto, quando os pacientes com TDRF foram divididos de acordo com os seus níveis de GMFCS, observou-se que o aumento de FMJFA não foi uniforme. Os pacientes GMFCS nível III mostraram aumento significativo em sua flexão do joelho na fase de apoio depois de uma intervenção cirúrgica e apresentaram os maiores valores FMJFA durante as análises de seguimento.

Estes dados sugerem que os pacientes GMFCS nível III são mais susceptíveis ao aumento da flexão do joelho na fase de apoio após a TDRF. Em 2006, Carney et al.<sup>10</sup> observaram um aumento da flexão do joelho na fase de apoio após TDRF, e a maioria de sua população era de GMFCS nível III. Além disso, em 2009, Rethlefsen et al.<sup>8</sup> verificaram que o pior resultado depois da TDRF em seu estudo estava relacionado a uma perda de extensão do joelho na fase de apoio, e isso ocorreu em pacientes com capacidade de ambulação limitada, principalmente aqueles classificados como GMFCS IV.

Dreher et al.<sup>19</sup> afirmou em 2012 que os pacientes com marcha de joelho flexionado durante a fase de apoio antes da cirurgia não se beneficiaram com a TDRF. A eliminação do reto femoral como extensor do joelho pode causar ou agravar a insuficiência na capacidade de extensão do joelho. No presente estudo, pacientes GMFCS nível III que receberam TDRF tinham média de ângulo de flexão do joelho mínimo na fase de apoio antes da cirurgia igual a 13,01° e este valor foi maior do que o observado em pacientes níveis I e II.

Finalmente, observamos uma melhora no pico de flexão do joelho na fase de balanço de ambos os grupos. Em 2012, Dreher et al.<sup>19</sup> descreveu uma melhoria na amplitude de movimento do joelho durante a fase de balanço em pacientes com e sem TDRF, como parte de cirurgias ortopédicas de vários níveis, mas os resultados foram mais notáveis nos pacientes TDRF. No entanto, estes autores<sup>19</sup> observaram em seu estudo melhora do PFJFB somente nos pacientes que receberam TDRF. No presente estudo, o PFJFB foi similar em ambos os grupos após a cirurgia, mas o grupo que recebeu TDRF tinha valores menores de flexão na fase de balanço durante suas análises pré-operatórias. Melhorias de PFJFB foram observadas em ambos os grupos após a cirurgia ortopédica, mas foi maior quando aplicada a TDRF. No presente estudo, observamos que a melhora da amplitude de movimento do joelho após o UECOM apenas com pacientes GMFCS níveis I e II que receberam TDRF, o que reforça a observação de que pacientes mais funcionais têm melhores resultados após este procedimento.

A etiologia multifatorial da marcha joelho rígido e a participação da disfunção de alavanca de braço pode explicar a PFJFB aumentada apesar da inclusão de TDRF no plano de tratamento. A correção cirúrgica simultânea das deformidades dos membros inferiores pode restaurar braços de alavanca e, conseqüentemente, melhorar os valores de flexão do joelho na fase de balanço. Em 1987, Gage et al.<sup>11</sup> notou que a excessiva rotação interna ou externa do pé que resultou na disfunção do braço de alavanca estava relacionada com piores resultados pós-TDRF.

O número de pacientes estudados e o fato de que os grupos foram pareados por distribuição por gênero, tempo de seguimento, alteração da marcha pré-operatória e distribuição por níveis GMFCS foram os pontos fortes deste estudo. Em contrapartida, o desenho retrospectivo, maior ACTM e maior prevalência de alongamento do psoas sobre a cavidade pélvica (PSCP) no grupo TDRF comparado ao grupo não TDRF, e o fato de que pacientes do grupo TDRF terem recebido procedimentos cirúrgicos em idade superior ao grupo não TDRF são as limitações deste estudo.

No entanto, concomitante alongamento cirúrgico dos isquiotibiais não foi relacionado com melhor extensão do joelho durante a fase de apoio após o tratamento. O FMJFA após as intervenções cirúrgicas

gicas foi maior nos pacientes que receberam alongamento dos isquiotibiais do que naqueles que não receberam. Além disso, o efeito do alongamento do PSCP na extensão do joelho durante a marcha não foi confirmado pela literatura atual. A redução da inclinação pélvica anterior e a amplitude de movimento pélvica no plano sagital são descritas após PSCP, mas seu efeito na extensão do quadril e joelho durante a fase de apoio permanece desconhecida.<sup>20</sup> Referente à idade no momento da cirurgia, é importante afirmar que pacientes do grupo TDRF receberam cirurgia ortopédica em idade maior do que grupo não TDRF (10,3 anos no grupo A e 12,6 anos no grupo B). A deterioração da correção de deformidades musculoesqueléticas tem mais chance de ocorrer após intervenções precoces durante o crescimento e, por isso, pacientes do grupo não TDRF eram potencialmente mais suscetíveis a ter um

aumento da flexão do joelho durante a fase de apoio do que o grupo TDRF durante o seguimento. No entanto, não observamos diferenças significativas na FMJFA em ambos os grupos ao final do seguimento entre os pacientes que receberam a cirurgia antes e depois dos 10 anos de idade.

## CONCLUSÃO

Em conclusão, a TDRF não gerou aumento adicional de flexão do joelho durante a fase de apoio no presente estudo. Além disso, o aumento da FMJA pós-cirurgia foi semelhante entre os grupos não TDRF e TDRF. Finalmente, os pacientes GMFCS nível III submetidos à cirurgia de vários níveis, incluindo transferência do reto femoral, apresentaram um aumento maior na FMJA após o tratamento do que pacientes GMFCS níveis I e II.

---

**CONTRIBUIÇÕES DOS AUTORES:** Os autores tiveram a seguinte participação: CMK (0000-0002-4527-8343)\*, MOC (0000-0002-1814-8260)\*, JAFL (0000-0003-4835-5532)\*; Coleta dos dados; MCMF (0000-0003-2670-3030)\*, FCB (0000-0001-5272-7998)\*, DLN (0000-0002-4435-0729)\*; Análise dos dados; MCMF: Redação do trabalho; FCB: Revisão da redação; MCMF: Revisão final e aprovação. \*Número ORCID (*Open Researcher and Contributor ID*).

---

## REFERÊNCIAS

1. Sutherland DH, Davids JR. Common gait abnormalities of the knee in cerebral palsy. *Clin Orthop Relat Res.* 1993;(288):139-47.
2. Sutherland DH, Cooper L, Daniel D. The role of the ankle plantar flexors in normal walking. *J Bone Joint Surg Am.* 1980;62(3):354-63.
3. Perry J. Distal rectus femoris transfer. *Dev Med Child Neurol.* 1987;29(2):153-8.
4. Sutherland DH, Santi M, Abel MF. Treatment of stiff-knee gait in cerebral palsy: a comparison by gait analysis of distal rectus femoris transfer versus proximal rectus release. *J Pediatr Orthop.* 1990;10(4):433-41.
5. Ounpuu S, Muik E, Davis RB 3rd, Gage JR, DeLuca PA. Rectus femoris surgery in children with cerebral palsy. Part I: The effect of rectus femoris transfer location on knee motion. *J Pediatr Orthop.* 1993;13(3):325-30.
6. Ounpuu S, Muik E, Davis RB 3rd, Gage JR, DeLuca PA. Rectus femoris surgery in children with cerebral palsy. Part II: A comparison between the effect of transfer and release of the distal rectus femoris on knee motion. *J Pediatr Orthop.* 1993;13(3):331-5.
7. Rethlefsen S, Tolo VT, Reynolds RA, Kay R. Outcome of hamstring lengthening and distal rectus femoris transfer surgery. *J Pediatr Orthop B.* 1999;8(2):75-9.
8. Rethlefsen SA, Kam G, Wren TA, Kay RM. Predictors of outcome of distal rectus femoris transfer surgery in ambulatory children with cerebral palsy. *J Pediatr Orthop B.* 2009;18(2):58-62.
9. Saw A, Smith PA, Sirirungruangsarn Y, Chen S, Hassani S, Harris G, et al. Rectus femoris transfer for children with cerebral palsy: long-term outcome. *J Pediatr Orthop.* 2003;23(5):672-8.
10. Carney BT, Oeffinger D, Gove NK. Sagittal knee kinematics after rectus femoris transfer without hamstring lengthening. *J Pediatr Orthop.* 2006;26(2):265-7.
11. Gage JR, Perry J, Hicks RR, Koop S, Werntz JR. Rectus femoris transfer to improve knee function of children with cerebral palsy. *Dev Med Child Neurol.* 1987;29(2):159-66.
12. Dreher T, Wolf SI, Maier M, Haggmann S, Vegvari D, Gantz S, et al. Long-term results after distal rectus femoris transfer as a part of multilevel surgery for the correction of stiff-knee gait in spastic diplegic cerebral palsy. *J Bone Joint Surg Am.* 2012;94(19):e142(1-10).
13. Thawrani D, Haumont T, Church C, Holmes L Jr, Dabney KW, Miller F. Rectus femoris transfer improves stiff knee gait in children with spastic cerebral palsy. *Clin Orthop Relat Res.* 2012;470(5):1303-11.
14. Kadaba MP, Ramakrishnan HK, Wootten ME. Measurement of lower extremity kinematics during level walking. *J Orthop Res.* 1990;8(3):383-92.
15. Davis RB, Ounpuu S, Tyburski DJ, Gage JR. A gait analysis data collection and reduction technique. *Hum Mov Sci.* 1991;10:575-87.
16. Palisano RJ, Hanna SE, Rosenbaum PL, Russell DJ, Walter SD, Wood EP, et al. Validation of a model of gross motor function for children with cerebral palsy. *Phys Ther.* 2000;80(10):974-85.
17. Schwartz MH, Rozumalski A. The Gait Deviation Index: a new comprehensive index of gait pathology. *Gait Posture.* 2008;28(3):351-7.
18. Bell KJ, Ounpuu S, DeLuca PA, Romness MJ. Natural progression of gait in children with cerebral palsy. *J Pediatr Orthop.* 2002;22(5):677-82.
19. Dreher T, Götze M, Wolf SI, Haggmann S, Heitzmann D, Gantz S, et al. Distal rectus femoris transfer as part of multilevel surgery in children with spastic diplegia: a randomized clinical trial. *Gait Posture.* 2012;36(2):212-8.
20. Morais Filho MC, de Godoy W, Santos CA. Effects of intramuscular psoas lengthening on pelvic and hip motion in patients with spastic diparetic cerebral palsy. *J Pediatr Orthop.* 2006;26(2):260-4.

# TRATAMENTO ARTROSCÓPICO DAS LESÕES OSTEOCONDRAIS DO TÁLUS

ARTHROSCOPIC TREATMENT OF OSTEOCHONDRAL LESIONS OF THE TALUS

MARIANA KORBAGE DE ARAUJO<sup>1</sup>, MARIO SERGIO PAULILLO DE CILLO<sup>1</sup>, CINTHIA KELLY BITTAR<sup>1</sup>, JOSÉ LUIS AMIN ZABEU<sup>1</sup>, CAROLINY NOCITI MOREIRA CEZAR<sup>1</sup>

1. Pontifícia Universidade Católica de Campinas, Hospital e Maternidade Celso Pierro, Departamento de Ortopedia e Traumatologia, Campinas, São Paulo, Brasil.

## RESUMO

**Objetivo:** Avaliar a dor e da função do tornozelo pela escala *American Orthopaedic Foot and Ankle Society* (AOFAS) de pacientes submetidos ao tratamento artroscópico de lesões osteocondrais do tálus com até 1,5 cm de diâmetro. **Métodos:** Foi aplicada escala AOFAS antes e após a artroscopia, bem como pesquisa de satisfação subjetiva do paciente em seguimento ambulatorial. Foram excluídos pacientes com lesão osteocondral grau I, trauma agudo, uso de gesso, lesões em outros locais do membro inferior e alterações cognitivas. A análise estatística foi realizada através de teste *t* com correção de Welch, teste de Mann Whitney e ANOVA, teste de Kruskal Wallis e teste de Dunn, considerando valores de  $p < 0,05$ . **Resultados:** Dentre os 55 pacientes incluídos no estudo, 52 (94,5%) apresentaram melhora após a artroscopia,  $p < 0,001$ . Os valores médios de AOFAS no pré-operatório foi  $77,32 \pm 6,67$  pontos e o pós-operatório  $93,10 \pm 8,24$  pontos, variação média de 15,8 pontos,  $p < 0,001$ . Pacientes com lesão em estágio II, III ou IV apresentaram melhora significativa,  $p < 0,001$ . Não foi encontrada diferença entre lesões mediais ou laterais,  $p > 0,05$ . **Conclusão:** As lesões osteocondrais do tálus de até 1,5 cm de diâmetro, em estágio II, III ou IV, mediais ou laterais, apresentam melhora significativa, após o tratamento por artroscopia. **Nível de Evidência III, Estudo Retrospectivo.**

**Descritores:** Tornozelo. Artroscopia. Tálus. Ferimentos e lesões.

**Citação:** Araujo MK, Cillo MSP, Bittar CK, Zabeu JLA, Cezar CNM. Tratamento artroscópico das lesões osteocondrais do tálus. *Acta Ortop Bras.* [online]. 2016;24(1):32-4. Disponível em URL: <http://www.scielo.br/aob>.

## ABSTRACT

**Objective:** To assess pain and function of the ankle in patients with injuries up to 1.5 cm diameter by the *American Orthopaedic Foot and Ankle Society* (AOFAS) score after arthroscopic treatment. **Methods:** The AOFAS scale was applied before and after arthroscopy, as well as the degree of subjective satisfaction of ambulatory patients. Patients with type I osteochondral injuries, acute trauma, using plaster, presenting lesions in other joints of the lower limbs and cognitive impairment that would prevent the application of the satisfaction questionnaire were excluded from the study. Statistical analysis was performed using unpaired *t* test with Welch correction, Mann Whitney test, and ANOVA, with Kruskal Wallis test and Dun test, considering *p* value lower than 0.05. **Results:** There was an increased AOFAS scores after arthroscopic treatment in 52 (94.5%) patients. The mean values of AOFAS score in 55 patients was  $77.32 \pm 6.67$  points preoperative and  $93.10 \pm 8.24$  points postoperative, with a mean variation of 15.8 points,  $p < 0.001$ . Patients with stage II, III and IV injuries showed an increased AOFAS scores after arthroscopic treatment,  $p < 0.001$ . No difference was found between medial and lateral injuries,  $p > 0.05$ . **Conclusion:** Patients with stage II, III or IV osteochondral injuries of the talus of up to 1.5 cm diameter, whether medial or lateral, showed a significant improvement after arthroscopic treatment. **Level of Evidence III, Retrospective Study.**

**Keywords:** Ankle. Arthroscopy. Talus. Wounds and injuries.

**Citation:** Araujo MK, Cillo MSP, Bittar CK, Zabeu JLA, Cezar CNM. Arthroscopic treatment of osteochondral lesions of the talus. *Acta Ortop Bras.* [online]. 2016;24(1):32-4. Available from URL: <http://www.scielo.br/aob>.

## INTRODUÇÃO

Lesões osteocondrais do tálus são responsáveis por 1% das fraturas do corpo, frequentemente representam sequelas tardias de trauma no tornozelo e evoluem com perda de movimento e artrose local, além de importante impacto na qualidade de vida do paciente.<sup>1-4</sup> A classificação das lesões osteocondrais mais utilizada é a radiológica que foi proposta por Berndt e Harty<sup>5</sup> em 1959 embora, outras classificações usando tomografia computadorizada (TC) e ressonância magnética (RM) estejam sendo propostas.<sup>6,7</sup> O tratamento das lesões osteocondrais do tálus é baseado no tamanho, localização e grau da lesão. Lesões em estágio I podem ser tratadas de modo conservador.<sup>4,8</sup> Lesões em estágio II, III e IV podem ser

tratadas cirurgicamente por artroscopia, artrotomia, mosaicoplastia ou por implante de cultura de condrocitos.<sup>4</sup>

A técnica artroscópica permite acesso exato ao local da lesão, além de menor agressão tecidual, permitindo recuperação mais rápida e funcional, com menos complicações inerentes a artrotomia, tais como infecção, lesão neurovascular, artrose e inadequada visualização posterior.<sup>4,9-11</sup> Lesões de até 1,5 cm parecem ter melhores resultados pela artroscopia do que lesões maiores.<sup>9,12</sup> O objetivo deste estudo foi o de avaliar a dor e a função do tornozelo após o tratamento artroscópico de pacientes com lesões osteocondrais do tálus, de até 1,5 cm de diâmetro, em seguimento ambulatorial.

Todos os autores declaram não haver nenhum potencial conflito de interesses referente a este artigo.

Trabalho realizado na Pontifícia Universidade Católica de Campinas, Hospital e Maternidade Celso Pierro, Departamento de Ortopedia e Traumatologia, Campinas, São Paulo, Brasil. Correspondência: Av. Prof. Alfonso Bovero, 523, apto. 41. São Paulo, SP, Brasil. 01254-000. [korbage@hotmail.com](mailto:korbage@hotmail.com)

Artigo recebido em 07/07/2014, aprovado em 13/07/2015.



## MATERIAIS E MÉTODOS

Este estudo foi aprovado pela Comissão de Ética Médica do Hospital Municipal Mário Gatti, Campinas, São Paulo, SP, Brasil, sob o número CAAE 30256814.0.0000.54530. O Termo de Consentimento Livre e Informado foi assinado por todos os participantes. Foram incluídos no estudo pacientes esqueléticamente maduros, submetidos a artroscopia do tálus, de novembro de 1997 a agosto de 2010, portadores de lesões osteocondrais do tálus, de até 1,5 cm de diâmetro. As lesões foram classificadas radiologicamente segundo a proposta de Berndt e Harty<sup>5</sup> e sua localização em anterolaterais, anteromediais, posteromediais e posterolaterais. Tomografias computadorizadas (TC) e ressonância magnética (RM) também foram utilizadas para auxílio na classificação e avaliação da integridade dos ligamentos laterais do tornozelo.

O tratamento artroscópico foi realizado através da ressecção da lesão, debridamento e perfuração<sup>4,7,9,13,14</sup> e o paciente foi orientado a não realizar esforço físico nos primeiros 30 dias e retornar às atividades esportivas após 12 semanas da cirurgia.

Foi aplicada escala do comitê *American Orthopaedic Foot and Ankle Society*, (AOFAS)<sup>15</sup> no pré-operatório e no acompanhamento ambulatorial. Foram consideradas as variáveis de localização e o estágio da lesão. Foi também aplicado questionário subjetivo de satisfação após um ano do procedimento, considerando-se as respostas: muito satisfeito; satisfeito; regular ou insatisfeito. Os investigadores da escala AOFAS e do questionário de satisfação não participaram do procedimento de artroscopia.

Foram excluídos do estudo pacientes portadores de lesões osteocondrais do tipo I, pacientes com trauma agudo, uso de gesso, lesões em outras articulações dos membros inferiores e alterações cognitivas que não permitissem a aplicação do questionário sobre a satisfação. Nos casos que complicaram e que mais de uma artroscopia foi necessária, somente a avaliação do primeiro procedimento foi considerada.

Análise estatística foi realizada pelo teste *t* e por análise de variância ANOVA, de valores não pareados, com teste de Kruskal-Wallis e Dun, considerando-se valor de  $p < 0,05$ .

## RESULTADOS

Foram analisados 65 pacientes, sendo excluídos 10. Dentre os 55 pacientes incluídos 34 (61,8%) eram homens e 21 (38,2%) mulheres. A idade dos pacientes, no momento da cirurgia variou de 17 até 57 anos, média de  $36,89 \pm 9,15$  anos.

Foram identificadas 30 (54,5%) lesões do lado direito, 24 (43,6%) do lado esquerdo e uma (1,9%) bilateral.

Dentre as 34 lesões mediais, 11 (32,3%) pertenciam ao estágio II, 20 (58,8%) ao estágio III, três (8,8%) ao estágio IV. Dentre as 21 lesões laterais, 10 (47,6%) pertenciam ao estágio II, 10 (47,6%) aos estágio III e um (4,8%) ao estágio IV. Não foram encontradas lesões centrais. O tempo de acompanhamento no pós-operatório destes pacientes variou de 10 a 48 meses, média de  $20,23 \pm 8,6$  meses.

A Tabela 1 apresenta a distribuição das médias na escala AOFAS pré e pós-operatória segundo o estágio da lesão

**Table 1.** Distribuição das médias de AOFAS de acordo com o estágio da lesão.

Estágio da lesão (n)	AOFAS pré-cirúrgico média $\pm$ dp	AOFAS pós-cirúrgico média $\pm$ dp	Variação pontos	p
II (22)	79.09 $\pm$ 7.71	95.19 $\pm$ 6.17	16.1	<0.001
III (30)	76.66 $\pm$ 6.0	91.16 $\pm$ 9.23	14.5	<0.001
IV (4)	73.0 $\pm$ 2.0	96.75 $\pm$ 6.5	23.7	=0.003
Total (55)	77.32 $\pm$ 6.67	93.10 $\pm$ 8.24	15.8	<0.001

Não foi observado diferença entre as lesões mediais e laterais,  $p > 0,05$ , nem entre lesões anteriores e posteriores,  $p > 0,05$ . A Tabela 2 apresenta a distribuição das médias na escala AOFAS pré e pós-cirúrgica segundo a localização da lesão.

Foi obtido satisfação na avaliação subjetiva dos pacientes do pós-operatório em 51 (92,7%) casos. A Tabela 3 apresenta a distribuição das médias da escala AOFAS de acordo com os graus de satisfação do paciente.

Neste estudo, 42 (76,4%) pacientes apresentavam idade superior a 30 anos no momento da cirurgia, com média dos valores pré ou pós-operatório pela escala AOFAS sem diferença dos pacientes com idade inferior a 30 anos,  $p > 0,05$ . De modo semelhante, homens não apresentaram diferença significativa em relação as mulheres na avaliação AOFAS,  $p > 0,05$ .

**Table 2.** Distribuição das médias de AOFAS de acordo com a localização da lesão.

Localização da lesão (n)	AOFAS pré-cirúrgico média $\pm$ dp	AOFAS pós-cirúrgico média $\pm$ dp	Variação pontos	p
Posteromedial (28)	77.62 $\pm$ 6.86	93.25 $\pm$ 9.06	15.5	<0.001
Anterolateral (17)	76.76 $\pm$ 7.62	93.80 $\pm$ 6.80	17.1	<0.001
Anteromedial (6)	78.0 $\pm$ 5.44	91.51 $\pm$ 6.77	13.5	0.002
Posterolateral (4)	74.75 $\pm$ 0.95	89.75 $\pm$ 11.95	15.0	0.04
Medial total (34)	77.91 $\pm$ 6.57	93.14 $\pm$ 8.58	15.5	<0.001
Lateral total (21)	76.38 $\pm$ 6.87	93.04 $\pm$ 7.87	16.6	<0.001
Anterior total (23)	77.08 $\pm$ 7.01	93.03 $\pm$ 6.77	17.4	<0.001
Posterior total (32)	77.50 $\pm$ 6.51	93.03 $\pm$ 9.26	14.1	<0.001

**Table 3.** Distribuição das médias de AOFAS de acordo com a avaliação do paciente.

Grau de satisfação (n)	AOFAS pré-cirúrgico média $\pm$ dp	AOFAS pós-cirúrgico média $\pm$ dp	p
Muito satisfeito (19)	81.25 $\pm$ 5.42	99.84 $\pm$ 0.68	<0.001
Satisfeito (22)	71.41 $\pm$ 5.78	91.25 $\pm$ 6.19	<0.001
Insatisfeito (4)	72.25 $\pm$ 9.81	76.00 $\pm$ 10.48	0.3119

## DISCUSSÃO

Este é um estudo de coorte não controlada, retrospectivo, que avalia a dor e a função do tornozelo antes e após o tratamento das lesões osteocondrais do tálus de até 1,5 cm de diâmetro, através da técnica artroscópica.

Lesões osteocondrais do tálus foram mais frequentes em homens, localizadas no lado direito, na porção medial e com predomínio de lesões posteromediais, dados também encontrados em outros estudos.<sup>9,10,16,17</sup> A baixa prevalência de lesões no estágio IV está também de acordo com outros estudos.<sup>9</sup>

Este estudo demonstrou que houve melhora significativa da dor e da função do tornozelo após o tratamento da lesão osteocondral do tálus pela artroscopia, avaliado pela escala AOFAS. Tol et al.<sup>18</sup> encontraram 88% de bons e excelentes resultados em pacientes com lesões em estágio III ou mais avançadas que se submetem a artroscopia nas mesmas condições que o presente estudo. Chuckpaiwong et al.<sup>12</sup> encontraram 100% de sucesso nas lesões menores de 1,5 cm de diâmetro embora outro estudo<sup>9</sup> tenha relacionado melhores resultados às lesões menores de 1 cm. Guo et al.<sup>9</sup> também encontraram melhora significativa, com pontuação média de  $90,16 \pm 9,96$  no pós-operatório comparados aos  $70,81 \pm 6,96$  do pré-operatório pela escala AOFAS.

A melhora da dor e da função do tornozelo foi significativa tanto nas lesões mediais como nas laterais, sendo que pertenciam aos estágios III ou IV 23 (67,6%) das 34 mediais e 11 (52,3%) das 21 laterais, sem diferença significativa,  $p > 0,05$ . Schimmer et al.<sup>17</sup> encontraram melhores resultados com lesões mediais, porém somente 26,3% delas pertenciam aos estágios III ou IV. Guo et al.<sup>9</sup> não encontraram diferenças entre lesões mediais ou laterais, sendo que todas as laterais e 86% das mediais pertenciam ao estágio III ou IV.

O grau de satisfação subjetivo do paciente não foi significativo para lesões de estágio IV. Guo et al.<sup>9</sup> utilizando escala visual veri-

ficou boa correlação entre a escala AOFAS e a escala visual dos pacientes. Ogilvie-Haris e Sarrosa<sup>14</sup> verificaram melhora da dor, do edema, da rigidez, da claudicação e da atividade física após a artroscopia.

## CONCLUSÃO

A artroscopia com ressecção da lesão com perfuração e debridamento, para tratamento das lesões osteocondrais do tálus de até 1,5 cm de diâmetro, melhora a dor e a função do tornozelo, independente do estágio da lesão e da localização medial ou lateral.

---

**CONTRIBUIÇÕES DOS AUTORES:** Este manuscrito, que é um estudo de coorte não controlado, retrospectivo. Todos autores contribuíram de forma uniforme, MSPC (0000000207582547)\* e CKB (000000021997572)\* contribuíram com as cirurgias em maior parte; MKA (0000000340595342)\*, CNMC (000000210612081)\* e JLAZ (0000000296810125)\* contribuíram em maioria com a redação. Todos acompanharam os pacientes e os dados clínicos. \*Número ORCID (*Open Researcher and Contributor ID*).

---

## REFERÊNCIAS

1. Baker CL, Deese JM. Diagnostic and operative ankle arthroscopy. In: Baxter DE. The foot and ankle in sport. St Louis: Mosby; 1994. p. 181-94.
2. Cillo MSP, Bittar CK, Toledo MA. Tratamento artroscópico das lesões osteocondrais do tálus. Rev ABTPé. 2008;2(2):2-6.
3. Pritsch M, Horoshovski H, Farine I. Arthroscopic treatment of osteochondral lesions of the talus. J Bone Joint Surg Am. 1986;68(6):862-5.
4. Schachter AK, Chen AL, Reddy PD, Tejwani NC. Osteochondral lesions of the talus. J Am Acad Orthop Surg. 2005;13(3):152-8.
5. Berndt AI, Harty M. Transchondral fractures (osteochondritis dissecans) of the talus. J Bone Joint Surg Am. 1959;41:988-1020.
6. Anderson IF, Crichton KJ, Grattan-Smith T, Cooper RA, Brazier D. Osteochondral fractures of the dome of the talus. J Bone Joint Surg Am. 1989;71(8):1143-52.
7. Ferkel RD. Arthroscopy of the ankle and foot. In: Mann RA, Coughlin MJ. Surgery of the foot and ankle. 8<sup>th</sup> ed. Philadelphia: Mosby, Elsevier; 2007. p. 1643-83.
8. Canale ST, Belding RH. Osteochondral lesions of the talus. J Bone Joint Surg Am. 1980;62(1):97-102.
9. Guo QW, Hu YL, Jiao C, Yu CL, Ao YF. Arthroscopic treatment for osteochondral lesions of the talus: analysis of outcome predictors. Chin Med J (Engl). 2010;123(3):296-300.
10. Kumai T, Takakura Y, Higashiyama I, Tamai S. Arthroscopic drilling for the treatment of osteochondral lesions of the talus. J Bone Joint Surg Am. 1999;81(9):1229-35.
11. Stone JW. Osteochondral lesions of the talar dome. J Am Acad Orthop Surg. 1996;4(2):63-73.
12. Chuckpaiwong B, Berkson EM, Theodore GH. Microfracture for osteochondral lesions of the ankle: outcome analysis and outcome predictors of 105 cases. Arthroscopy. 2008;24(1):106-12.
13. Nery CAS, Carneiro Filho M. Tratamento artroscópico das fraturas osteocondrais do talo. Rev Bras Ortop. 1995;30(8):567-74.
14. Ogilvie-Harris DJ, Sarrosa EA. Arthroscopic treatment of osteochondritis dissecans of the talus. Arthroscopy. 1999;15(8):805-8.
15. Kitaoka HB, Alexander IJ, Adelaar RS, Nunley JA, Myerson MS, Sanders M. Clinical rating systems for the ankle-hindfoot, midfoot, hallux, and lesser toes. Foot Ankle Int. 1994;15(7):349-53.
16. O'Farrell TA, Costello BG. Osteochondritis dissecans of the talus. The late results of surgical treatment. J Bone Joint Surg Br. 1982;64(4):494-7.
17. Schimmer RC, Dick W, Hintermann B. The role of ankle arthroscopy in the treatment strategies of osteochondritis dissecans lesions of the talus. Foot Ankle Int. 2001;22(11):895-900.
18. Tol JL, Struijs PA, Bossuyt PM, Verhagen RA, van Dijk CN. Treatment strategies in osteochondral defects of the talar dome: a systematic review. Foot Ankle Int. 2000;21(2):119-26.

# ANÁLISE COMPARATIVA DE MICROANASTOMOSES COM DISTINTOS FIOS NYLON 10-0 EM RATOS

COMPARATIVE STUDY OF MICROANASTOMOSIS WITH DISTINCT 10-0 NYLON SUTURES IN RATS

RICARDO TEIXEIRA E SILVA<sup>1</sup>, THIAGO FELIPE SANTOS BARROS<sup>1</sup>, JOSÉ THOMÉ DE CARVALHO<sup>1</sup>, ANDRÉ ARAÚJO RIBEIRO<sup>1</sup>, ANDRÉ FERNANDES PIRES<sup>1</sup>, TENG HSIANG WEI<sup>1</sup>

1. Universidade de São Paulo, Faculdade de Medicina, Hospital das Clínicas, Instituto de Ortopedia e Traumatologia, São Paulo, SP, Brasil.

## RESUMO

**Objetivo:** Comparar os fios de micro-sutura mais utilizados no nosso meio. **Métodos:** Trata-se de estudo duplo-cego no qual foram operados 30 ratos Wistar divididos aleatoriamente em três grupos pareados de acordo com o fio de sutura utilizado (Nylon 10-0, 75 micras) das marcas Microsuture<sup>®</sup>, Polysuture<sup>®</sup> e Ethicon<sup>®</sup>. Foram analisados os número de nós cirúrgicos necessários, sangramento, tempo cirúrgico e avaliação histológica. **Resultados:** Não houve diferença significativa entre a quantidade de pontos de sutura arterial por anastomose. O tempo cirúrgico foi mais longo no grupo Microsuture<sup>®</sup> em relação ao Polysuture<sup>®</sup> ( $p \leq 0,05$ ). O sangramento no grupo Microsuture<sup>®</sup> foi maior quando comparado aos demais ( $p < 0,01$ ). Quanto à análise histológica, o grupo Microsuture<sup>®</sup> apresentou uma maior tendência à fibrose e desenvolvimento de aneurisma no sítio cirúrgico que os demais ( $p < 0,01$  e  $p \leq 0,05$ , respectivamente). Analogamente, o grupo Ethicon<sup>®</sup> apresentou menor disposição para proliferação miointimal que os demais ( $p = 0,025$ ). **Conclusão:** Os resultados obtidos corroboram a relevância da escolha do fio cirúrgico como fator independente determinante para o sucesso do procedimento, além de servir como subsídio racional para melhor análise custo-benefício. **Nível de Evidência I, Estudo Experimental, Estudo Controlado de Animais.**

**Descritores:** Anastomose cirúrgica. Microcirurgia. Ratos Wistar. Sutures.

## ABSTRACT

**Objective:** The aim of this study is to compare micro-sutures commonly used in our midst. **Methods:** In this double-blind study, 30 Wistar rats were operated randomly divided into three groups matched according to the suture used (NYLON 10-0, 75micron, brands Microsuture<sup>®</sup>, Polysuture<sup>®</sup> and Ethicon<sup>®</sup>). We analyzed the number of surgical nodes required, bleeding, surgical time and histological evaluation. **Results:** There was no significant difference between the amount of stitches of arterial suture per anastomosis. Surgical time was longer in Microsuture<sup>®</sup> group as compared to Polysuture<sup>®</sup> ( $p \leq 0.05$ ). Bleeding in Microsuture<sup>®</sup> group was higher when compared to the others ( $p < 0.01$ ). In the histological analysis, the Microsuture<sup>®</sup> group showed a greater tendency to develop fibrosis and aneurysm in surgical site than the others ( $p < 0.01$  and  $p \leq 0,05$ , respectively). Similarly, the Ethicon<sup>®</sup> group showed less tendency to myointimal proliferation than the rest. ( $p = 0.025$ ). **Conclusion:** The results confirm the relevance of the choice of surgical thread as an independent determining factor for the success of the procedure, besides serving as a rational subsidy for a better cost-benefit analysis. **Level of Evidence I, Experimental Study, Controlled Animal Study.**

**Keywords:** Anastomosis, surgical. Microsurgery. Rats, Wistar. Sutures.

**Citação:** Silva RT, Barros TFS, Carvalho JT, Ribeiro AA, Pires AF, Wei TH. Análise comparativa de microanastomoses com distintos fios nylon 10-0 em ratos. Acta Ortop Bras. [online]. 2016;24(1):35-8. Disponível em URL: <http://www.scielo.br/aob>.

**Citation:** Silva RT, Barros TFS, Carvalho JT, Ribeiro AA, Pires AF, Wei TH. Comparative study of microanastomosis with distinct 10-0 nylon sutures in rats. Acta Ortop Bras. [online]. 2016;24(1):35-8. Available from URL: <http://www.scielo.br/aob>.

## INTRODUÇÃO

A microcirurgia está sendo difundida sendo imprescindível em diversas áreas da Medicina moderna, como cirurgia plástica, cirurgia da mão, otorrinolaringologia, dentre outras. Com o desenvolvimento tecnológico de materiais e instrumental, torna-se cada vez mais acurada e consistente.

A sutura vascular microcirúrgica é uma etapa essencial, que demanda tempo, além da qualidade dos materiais e do instrumental, fundamental para obtenção do resultado esperado.<sup>1</sup>

O procedimento microcirúrgico, mesmo em mãos experientes e com técnica atraumática, provoca algum grau de lesão na parede

do vaso devido a sua transfixação pela agulha e aos nós de sutura. Levando-se em consideração que os fios de sutura têm importância fundamental nesta etapa e posterior desfecho cirúrgico, o objetivo deste trabalho foi avaliar as principais marcas de fios de nylon tamanho 10-0 utilizados em microanastomoses vasculares no Brasil e sua relação com o resultado do procedimento.<sup>2</sup>

## MÉTODOS

No período de cinco meses foram operados 30 ratos da raça Wistar, divididos aleatoriamente em três grupos de acordo com o fio de sutura Nylon 10-0,75 micras das marcas Microsuture<sup>®</sup>

Todos os autores declaram não haver nenhum potencial conflito de interesses referente a este artigo.

**Trabalho realizado no Laboratório de Investigação Médica do Sistema Musculoesquelético, Faculdade de Medicina da Universidade de São Paulo, Departamento de Ortopedia e Traumatologia, São Paulo, SP, Brasil.**  
**Correspondência:** Rua Dr. Ovídio Pires de Campos, 171, apto. 518, Cerqueira César, São Paulo, SP, Brasil. 05403-908. [ricardo.teixeira.silva@gmail.com](mailto:ricardo.teixeira.silva@gmail.com)

Artigo recebido em 02/08/2015, aprovado em 28/08/2015.

Acta Ortop Bras. 2016;24(1):35-8

(Microsuture Indústria Ltda, Brasil), Polysuture® (Brasil) e Ethicon® (Ethicon US, LLC, Estados Unidos da América) utilizado, sem que o cirurgião soubesse qual fio estava utilizando (cegamento). O tamanho amostral foi determinado no início do estudo, por meio de testes estatísticos específicos. Levaram-se em consideração os riscos  $\alpha$  (5%) e  $\beta$  (20%), bem como a diversidade das variáveis, e chegou-se a um valor mínimo de 30 procedimentos cirúrgicos. Atentando-se para o fato que alguns dos maiores limitadores de pesquisa em microanastomoses com animais são a falha no sucesso das mesmas e a morte das cobaias, foi optado por seguir-se o protocolo proposto por Schleimer et al.<sup>3</sup> Em tal estudo, os pesquisadores obtiveram excelentes resultados na sobrevivência dos animais envolvidos e também na funcionalidade das suturas.

A sequência de escolha dos animais, anestesia, preparo operatório, técnica cirúrgica, cuidados pós-procedimento e análise dos resultados, conforme descritos nos parágrafos subsequentes, foram embasados em tal protocolo.

Todos os animais (30 ratos da raça Wistar, brancos, pesando em média 350g) foram obtidos do Centro de Bioterismo da Faculdade de Medicina da Universidade de São Paulo, SP, Brasil, após aprovação pelo Comitê de Ética para Uso de Animais (Protocolo IOT nº 1030), em concordância com a legislação vigente.

Os ratos foram mantidos no biotério em gaiolas com água e ração *Ad Libitum*. Foram submetidos a procedimento cirúrgico no laboratório de microcirurgia, sob supervisão de técnicos. Os animais foram anestesiados com associação de xilazina 10mg/kg+cetamina 50 a 75 mg/kg pela via intramuscular. Foram utilizadas três marcas: Microsuture®, Polysuture® e Ethicon® de fios de sutura (Nylon 10-0, 75 micras)

Após a anestesia, os animais foram colocados em decúbito dorsal horizontal e tricatomizados. Foi feita a degermação da região inguinal e face medial da coxa. Em seguida, foi realizada uma incisão transversa, na coxa seguindo a prega inguinal. O tecido subcutâneo foi dissecado no sentido da incisão de pele e os vasos epigástricos cauterizados e identificado o feixe neurovascular femoral. A artéria femoral foi individualizada do feixe através de dissecação do tecido conectivo que a liga às outras estruturas. Um anteparo de borracha foi utilizado para melhor visualização da artéria femoral. O vaso foi irrigado com lidocaína a 2% para evitar o espasmo arterial. Um *clampe* duplo foi posicionado entre o ligamento inguinal e o início dos ramos epigástricos inferiores (distalmente) e realizada a arteriotomia na metade da distância do *clampe* duplo e o preparo dos cotos com remoção da adventícia, dilatação com pinça dilatadora e irrigação do lúmen com heparina sódica (5000UI/ml).

Os *clampes* foram aproximados e então suturados com suturas interrompidas com técnica de triangulação (dois pontos anteriores com 120° entre eles). O *clampe* foi virado para sutura da parede posterior, finalizando com a sutura da parede anterior com uma média de oito a 10 pontos de sutura. Ao término da sutura, o *clampe* foi retirado e colocado uma gaze previamente pesada em balança de precisão, por um período de três minutos. Após este período a gaze era novamente pesada para ser quantificado o sangramento da anastomose, subtraindo-se do peso final da gaze o peso inicial. Neste momento a patência da anastomose era testada. O fechamento da ferida cirúrgica era realizada através de sutura simples com fio não absorvível (nylon 4-0).

Após um período médio de 10 dias de pós-operatório, no qual foram assistidos por veterinário responsável, os ratos eram submetidos a uma nova intervenção para reabordagem das anastomoses. O procedimento anestésico foi realizado da mesma maneira que na primeira cirurgia. Os pontos de pele eram retirados, sendo a dissecação e individualização das artérias femorais realizadas igualmente ao procedimento prévio.

O teste definitivo de permeabilidade da anastomose foi realizado através da secção distal à anastomose dos vasos e observação direta da presença de fluxo sanguíneo, sendo esperado sangramento pulsátil da artéria em questão.

A artéria femoral foi ligada por suas duas extremidades e um segmento da anastomose arterial, ressecado. O lúmen dos segmentos vasculares foi irrigado com uma solução de formol a 10% com auxílio de uma seringa e um jelco. Os animais, ainda anestesiados, foram submetidos à eutanásia através de injeção letal intravenosa, seguindo os preceitos do Colégio Brasileiro de Experimentação Animal-COBEA (1999). Os segmentos vasculares foram ancorados a um pequeno pedaço de espuma pelas suas extremidades com agulhas microcirúrgicas, a fim de evitar a deformação dos vasos. Os segmentos dos vasos foram encaminhados ao Serviço de Anatomia Patológica. Após processamento adequado, as peças cirúrgicas foram incluídas por inteiro em blocos de parafina. Os cortes foram realizados a cada 3  $\mu$ m no plano longitudinal dos vasos. Cada amostra foi avaliada por três métodos de coloração: hematoxilina-eosina (H.E.), tricrômico de Masson e Verhoff. As lâminas foram examinadas pelo mesmo patologista, após cegamento, através de um microscópio óptico convencional da marca Zeiss®, com aumento entre 50 e 200x. O processo inflamatório perivascular foi graduado em ausente, discreto, moderado ou intenso em cada uma das amostras obtidas. Além disso, a presença de trombos ou aneurismas também foi avaliada. Todas as lâminas foram avaliadas por um patologista experiente que não tinha conhecimento a quais grupos pertenciam tais lâminas. O Laboratório de Investigação Médica do Sistema Musculoesquelético, Faculdade de Medicina da Universidade de São Paulo, com os fundos que administra, arcou com os recursos para a realização dos procedimentos necessários.

Para caracterização dos dados quantitativos foi realizada a estatística descritiva dos parâmetros medidos: média, desvio-padrão, valor mínimo e valor máximo.

Para comparação entre os resultados dos testes referentes à análise histológica das peças anatômicas, divididas em classes específicas, foi empregado o teste do Qui-Quadrado de Pearson. O teste de normalidade para peso, tempo de cirurgia, número de nós e peso de sangramento foi o de Kolmogorov-Smirnov<sup>a</sup>. Em todos os casos foi adotado o nível de significância de 5% ( $\alpha = 0,05$ ).

## RESULTADOS

Não houve diferença entre a média dos pesos dos animais nos grupos analisados, Microsuture®, Polysuture® e Ethicon®, comprovando-se o pareamento dos grupos.

Também não houve diferença significativa entre a quantidade de pontos de sutura arterial por anastomose em cada um dos três grupos analisados.

O tempo necessário para se completar cada anastomose arterial foi em média de 37,36 minutos no grupo Microsuture®, 32,40 min no Polysuture® e 32,56 no Ethicon®. Esta diferença foi estatisticamente significativa ( $p \leq 0,05$ ) quando se comparou o fio Microsuture® com o Polysuture® com menor período operatório no grupo Polysuture®. Não houve diferença entre demais pares. (Tabela 1)

Tabela 1. Distribuição do tempo de anastomose entre os grupos.

	Microsuture®	Polysuture®	Ethicon®
Média (minutos)	37,36	32,40	32,56
Desvio padrão	5,537	2,757	4,746
Erro Padrão	1,669	0,872	1,582

Teste *post hoc* ( $p \leq 0,05$ ).

O sangramento apresentado em cada procedimento, quantificado conforme explicação prévia foi maior no grupo Microsuture® quando comparado aos grupos Polysuture® e Ethicon®, sendo que não houve diferença entre os dois últimos. (Tabela 2)

A análise histológica foi estratificada entre ausente, discreta, moderada ou intensa em cada uma das amostras obtidas, com exceção da análise de variáveis dicotomizadas como trombos e aneurisma, as quais foram discriminadas entre presentes ou ausentes. Não foi observada diferença na gradação do processo inflamatório perivascular entre os três grupos analisados.

Também não foram observadas diferenças estatisticamente válidas entre os grupos quando se analisou a Reação Granulomatosa Perivascular– Tipo Corpo Estranho e a Proliferação Vascular.

Houve apenas um caso identificado de trombo intravascular no total de lâminas analisadas, que pertencia ao grupo Microsuture®, sem validade estatística.

Houve diferença estatisticamente significativa em relação à fibrose perivascular entre os grupos. Observou-se que 70% dos casos suturados com Microsuture® apresentaram fibrose moderada no sítio cirúrgico enquanto que 90% dos ratos testados com Polysuture® ou Ethicon® foram classificados com fibrose ausente ou discreta. (Tabela 3)

Três entre todos os ratos apresentaram aneurisma na artéria anastomosada, sendo unicamente pertencentes ao grupo Microsuture®. Tal distribuição de desfechos conferiu significância estatística para o fato. (Tabela 4)

Por fim, também foi observada diferença estatística significativa entre os grupos ao se analisar a proliferação da camada íntima arterial. 60% dos ratos do grupo Ethicon® não tiveram proliferação miointimal, sendo que 90% dos casos suturados com Microsuture® e 80% daqueles com Polysuture® apresentaram tal proliferação em nível discreto. (Tabela 5)

**Tabela 2.** Distribuição do sangramento entre os grupos.

	Microsuture®	Polysuture®	Ethicon®
Média (g)	1,3570	0,4718	0,2050
Desvio padrão	0,69664	0,36471	0,17296
Erro padrão	0,22030	0,10997	0,05470

Teste *post hoc* ( $p \leq 0,01$ ).

**Tabela 3.** Distribuição da gradação da fibrose perivascular entre os grupos.

	Microsuture®	Polysuture®	Ethicon®
Ausente	1	0	2
Discreto	2	9	7
Moderado	7	1	1
Intenso	0	0	0
	N=10	N=10	N=10

Teste do Qui-Quadrado de Pearson ( $p < 0,01$ ).

## DISCUSSÃO

O procedimento cirúrgico envolve múltiplas variáveis que podem alterar seu resultado, sendo as propriedades do fio utilizado uma delas. Assim, faz-se necessário avaliar os diversos fios utilizados na prática cirúrgica e suas implicações.

**Tabela 4.** Distribuição da presença ou ausência de aneurismas nas anastomoses arteriais nos grupos.

	Microsuture®	Polysuture®	Ethicon®
Ausente	7	10	10
Presente	3	0	0
	N=10	N=10	N=10

Teste do Qui-Quadrado de Pearson ( $p=0,035$ ).

**Tabela 5.** Distribuição da gradação da proliferação da camada íntima arterial entre os grupos.

	Microsuture®	Polysuture®	Ethicon®
Ausente	0	2	6
Discreto	9	8	3
Moderado	1	0	1
Intenso	0	0	0
	N=10	N=10	N=10

Teste do Qui-Quadrado de Pearson ( $p = 0,025$ ).

Apesar de muitos aspectos avaliados não terem demonstrado diferenças relevantes, alguns aspectos vitais ao desfecho favorável, mostraram discrepâncias significativas.

Houve diferença estatisticamente significativa ( $p \leq 0,05$ ) em relação à média de tempo cirúrgico (tempo cronometrado desde a incisão de pele até o seu fechamento), sendo que o fio Microsuture® obteve uma média mais longa que o Polysuture® aumentando assim o estresse e o risco cirúrgico.

Ademais, em microcirurgia, o tempo de isquemia a que um tecido é submetido é inversamente proporcional à sua sobrevivência e à probabilidade de reversão do quadro desfavorável e necrose tecidual.<sup>4,5</sup>

Em relação à quantidade de sangramento, nota-se que o fio Microsuture® apresentou sangramento médio (1,3570g) superior aos dos outros grupos analisados, com validade estatística ( $p < 0,01$ ), podendo determinar resultados ruins

Pode-se associar este fato a variáveis como trauma causado pelo material, resistência à tensão do fio, padronização da agulha, dentre outros fatores biomecânicos imprescindíveis para realização da técnica adequada.<sup>6</sup>

Apesar da análise histológica não ter mostrado diferenças estatísticas válidas em relação à gradação do processo inflamatório perivascular, reação granulomatosa perivascular tipo corpo estranho e proliferação vascular, ela foi positiva em outros aspectos.

A fibrose perivascular faz parte do estágio proliferativo na fisiologia da cicatrização tecidual, sendo que vários fatores influenciam neste processo, dentre eles, estado imunológico, grau de contaminação, idade e principalmente tipo de lesão inicial.<sup>4</sup> Observou-se, com diferença estatística real, que 70% dos casos suturados com o fio Microsuture® apresentaram fibrose moderada no sítio cirúrgico enquanto que 90% dos ratos testados com fio Polysuture® ou Ethicon® apresentaram fibrose ausente ou discreta. Portanto, o tipo de lesão inicial causada pelo fio de sutura e suas características físicas influenciam fortemente o processo de cicatrização do vaso. Desse modo, o fio ideal deve ser resistente no meio em que atua à tração e à torção; ter calibre uniforme; baixo índice de fricção; não ser cortante; ser resistente à esterilização; ter boa

segurança no nó e baixa reação tecidual.<sup>7</sup> Sendo já proposto que os serviços de saúde promovam o seu gerenciamento com o objetivo de garantir a qualidade, efetividade e segurança das tecnologias e materiais utilizados na prestação de serviços de saúde, reportando qualquer não conformidade ao Sistema Nacional de Vigilância Sanitária (SNVS).

## CONCLUSÃO

Os resultados obtidos corroboram a relevância da escolha do fio cirúrgico como fator independente determinante para o sucesso do procedimento. Por conseguinte, podem servir como subsídio para uma escolha racional de tais fios na prática médica, podendo-se sobre seu custo, efetividade e segurança.

**CONTRIBUIÇÕES DOS AUTORES:** Este manuscrito é um estudo institucional. Cada autor contribuiu individual e significativamente para o desenvolvimento do manuscrito. THW (0000-0001-6219-0047)\* e AFP foram responsáveis pela supervisão e coordenação técnica do estudo; AAR foi responsável pela intervenção e redação do projeto. Demais autores, RTS (0000-0003-4405-373X)\*, TFSB (0000-0003-3149-3349)\* e JTC (0000-0002-1188-3203)\* foram responsáveis pela redação, análise estatística conjunta com profissional capacitado e submissão do projeto. \*Número ORCID (*Open Researcher and Contributor ID*).

## REFERÊNCIAS

1. Thomson SR, Gregory MA, Mars M, Natasen J, Naicker T, Baker LW. Morphological aspects of microarterial anastomoses: a comparison of nylon with polydioxanone. *Br J Plast Surg*. 1995;48(3):165-71.
2. Chen LE, Seaber AV, Urbaniak JR. Comparison of 10-0 polypropylene and 10-0 nylon sutures in rat arterial anastomosis. *Microsurgery*. 1993;14(5):328-33.
3. Schleimer K, Grommes J, Greiner A, Jalaie H, Kalder J, Langer S, et al. Training a sophisticated microsurgical technique: interposition of external jugular vein graft in the common carotid artery in rats. *J Vis Exp*. 2012;(69). pii: 4124.
4. Araujo ID. Fisiologia da cicatrização. In: Petroianu A. Lições de cirurgia. Rio de Janeiro: Revinter; 1997. p. 101-14.
5. Silva JCF, Simão DT, Lima LG, Cunha MS, Wada A, Nakamoto H, et al. Modelo experimental de reimplante de membro após isquemia quente em ratos e efeito da estreptoquinase, alopurinol e terapia com oxigênio hiperbárico. *Rev Med (São Paulo)*. 2001;80(2/4):78-88.
6. Associação Brasileira de Normas Técnicas Norma ABNT NBR ISO 10334:1997. Versão Corrigida 2008. Implantes para cirurgia - Fios maleáveis para uso como suturas e outras aplicações cirúrgicas. Especifica as dimensões e as propriedades mecânicas de fios maleáveis para uso como suturas e outras formas de fixação de tecido e de implantes em cirurgia, e fornece métodos de ensaio. As propriedades mecânicas especificadas são resistência à tração, alongamento e resistência ao dobramento e à torção. Válida a partir de 30 out 1997.
7. Hering FLO, Gabor S. Introdução. In: Hering FLO, Gabor S, Rosenberg D editores. Bases Técnicas e Teóricas dos fios de sutura. São Paulo: Roca; 1993. p. 1-4.
8. Brasil. Agência Nacional de Vigilância Sanitária. Manual de Tecnovigilância: abordagens para vigilância sanitária de produtos para a saúde comercializados no Brasil. Brasília: Ministério da Saúde; 2010.

# EFEITO DE SEGUNDA TRANSFERÊNCIA DO DEDO DO PÉ PARA MÃO NA DISTRIBUIÇÃO DE PRESSÃO PLANTAR DO PÉ DOADOR

EFFECT OF SECOND TOE-TO-HAND TRANSFER ON THE PLANTAR PRESSURE DISTRIBUTION OF THE DONOR FOOT

BING LI<sup>1</sup>, DA-WEI CHEN<sup>1,2</sup>, YUN-FENG YANG<sup>1</sup>, GUANG-RONG YU<sup>1</sup>

1. Tongji University School of Medicine, Xangai, China Tongji Hospital, Departamento de Ortopedia, Xangai, China.

2. Fudan University, Shanghai Medical College, Shanghai Pudong Hospital, Departamento de Ortopedia, Xangai, China.

## RESUMO

**Objetivo:** Investigar o efeito da segunda transferência do pé para mão sobre a distribuição da pressão plantar do pé doador. **Métodos:** Doze espécimes cadavéricos normais de pé frescos congelados foram submetidos a uma carga axial de 600 N. Um sistema de análise F-Scan da pressão plantar foi utilizado para medir a pressão do antepé plantar. O teste foi realizado sob as condições em que o segundo dedo do pé esteve intacto, a remoção do segundo dedo do pé com a segunda cabeça metatársica preservada, e a remoção do segundo dedo do pé em combinação com o terço distal do segundo metatarso, respectivamente. **Resultados:** A pressão de pico da segunda cabeça do metatarso foi maior do que quatro outras regiões do antepé plantar. Não houve qualquer alteração estatisticamente significativa na distribuição de pressão plantar do antepé após o segundo dedo do pé ser removido ( $p > 0,05$ ). Quando o segundo dedo do pé e do terço distal do segundo metatarso foram removidos, a distribuição de pressão plantar do antepé mudou significativamente ( $p < 0,05$ ). **Conclusões:** Um segundo metatarso intacto é essencial para a distribuição normal da pressão plantar. A remoção do segundo dedo do pé com a segunda cabeça do metatarso preservada teve pouca influência sobre a distribuição da pressão plantar do pé doador. A remoção do segundo dedo do pé e um terço distal do segundo metatarso resultou em distribuição da pressão plantar anormal. **Nível de Evidência II, Estudo Experimental.**

**Descritores:** Pé. Dedos do pé/cirurgia. Dedos do pé/transplante.

## ABSTRACT

**Objective:** To investigate the effect of second toe-to-hand transfer on the plantar pressure distribution of the donor foot. **Methods:** Twelve normal fresh-frozen cadaveric foot specimens were subjected to an axial load of 600 N. An F-Scan plantar pressure analysis system was used to measure the forefoot plantar pressure. The testing was performed under the conditions of intact second toe, second toe removal with the second metatarsal head reserved, and second toe removal in combination with the distal one-third of the second metatarsal, respectively. **Results:** The peak pressure of the second metatarsal head was greater than other four forefoot plantar regions. There was no statistically significant change in the forefoot plantar pressure distribution after the second toe was removed ( $p > 0.05$ ). When the second toe and the distal one-third of the second metatarsal were removed, the forefoot plantar pressure distribution changed significantly ( $p < 0.05$ ). **Conclusions:** An intact second metatarsal is essential for the normal distribution of plantar pressure. Removal of the second toe with the second metatarsal head reserved had little influence on the plantar pressure distribution of the donor foot. Removal of the second toe and distal one-third of the second metatarsal resulted in abnormal plantar pressure distribution. **Level of Evidence II, Experimental Study.**

**Keywords:** Foot. Toes/surgery. Toes/transplantation.

**Citação:** Li B, Chen DW, Yang YF, Yu GR. Efeito de segunda transferência do dedo do pé para mão na distribuição de pressão plantar do pé doador. *Acta Ortop Bras.* [online]. 2016;24(1):39-42. Disponível em URL: <http://www.scielo.br/aob>.

**Citation:** Li B, Chen DW, Yang YF, Yu GR. Effect of second toe-to-hand transfer on the plantar pressure distribution of the donor foot. *Acta Ortop Bras.* [online]. 2016;24(1):39-42. Available from URL: <http://www.scielo.br/aob>.

## INTRODUÇÃO

Com o desenvolvimento da microcirurgia, transferências de dedo do pé para a mão têm sido amplamente usadas para reconstrução de dedos de mãos lesionadas. Esta técnica pode melhorar significativamente a função da mão lesionada. Porém, relatos sobre a influência de tal operação sobre a função do pé doador são raros. Barca et al.<sup>1</sup> relataram que a transferência do segundo dedo do

pé influenciou a função do pé doador em menor grau comparado com a transferência do hálux, e portanto, foi preferido. Na prática clínica, a transferência do segundo dedo do pé é mais comumente usada para reconstruir o polegar. Com base no grau de defeito do polegar, transferência do segundo dedo do pé, com ou sem a segunda cabeça metatársica preservada poderia ser o método de escolha.<sup>2</sup>

Todos os autores declaram não haver nenhum potencial conflito de interesses referente a este artigo.

Pesquisa realizada no Tongji University, School of Life Science and Technology, Institute of Biomechanical Research, Tongji University, Xangai, China.

Correspondência: Yun-feng Yang, Departamento de Ortopedia, Tongji Hospital, Tongji University School of Medicine, 389 Xincun Road, Xangai, China. 200065. [dr.yangyf@hotmail.com](mailto:dr.yangyf@hotmail.com)

Artigo recebido em 13/09/2014, aprovado em 14/08/2015.

Acta Ortop Bras. 2016;24(1):39-42

Os ossos tarso e metatarso formam o arco do pé. Os metatarsos desempenham um papel importante no apoio ao arco do pé, transferência de tensão, e amortecimento de peso. Atualmente, alguns estudos clínicos indicaram que o segundo transplante do dedo do pé poderia causar dor no antepé, calo plantar e deformidade do antepé.<sup>3-5</sup> Entretanto, não há nenhum relato relevante de pesquisa biomecânica. Nossa hipótese é que a remoção do segundo dedo do pé com e sem a segunda cabeça metatársica preservada poderia produzir diferentes efeitos biomecânicos sobre o pé de doadores. O propósito do presente estudo foi determinar o efeito da remoção do segundo dedo do pé em diferentes níveis na distribuição da pressão plantar do pé doador.

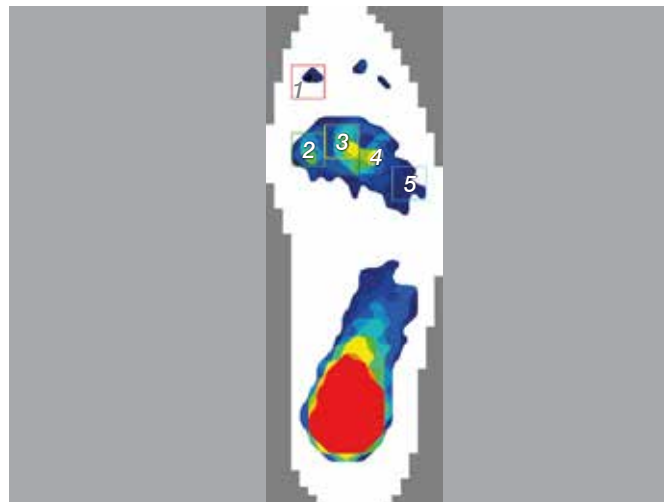
## MÉTODOS

Este estudo cumpriu com a Declaração de Helsinki relacionada com pesquisa realizada com seres humanos. A aprovação ética foi obtida do Comitê de Ética em Pesquisa, *Tongji Hospital, Tongji University School of Medicine, Xangai, China (KYSB-2014-18)*. O doador das amostras ou o parente mais próximo concordou que os espécimes seriam utilizados em pesquisa médica, e assinaram o Termo de Consentimento Livre e Esclarecido.

Doze espécimes normais de pés de cadáver fresco congelado de doze doadores foram examinados. A média de idade dos doadores no momento da morte era 57,4 anos (variando de 45 a 71 anos). Os espécimes foram amputados 10 cm abaixo da articulação do joelho. Anormalidades preexistentes do pé evidentes foram excluídas por inspeção visual e uma revisão do histórico médico. Radiografias foram realizadas para excluir osteoartrite, fraturas prévias, tumores, osteonecrose, e deformidades nos pés. Antes do experimento, as amostras foram armazenadas em freezer a temperatura de -20°C.

Os espécimes foram retirados do freezer e descongelados à temperatura ambiente naturalmente, 24 h antes do experimento. A pele, os músculos e outros tecidos moles foram removidos 10 cm acima do tornozelo até expor a tíbia e a fíbula. Pele e ligamentos em torno da articulação do tornozelo foram mantidos intactos. Parte da fíbula proximal foi removida para torná-la cerca de 5 cm mais curta do que o coto da tíbia, a fim de facilitar a carga e a fixação.

O espécime foi colocado sobre uma plataforma de carga. A tíbia proximal foi fixada no fixador sobre uma máquina de carregamento (CSS-44010, Crims Co. Ltd, Changchun, China). A amostra foi colocada com o tornozelo na posição neutra, mantendo a tíbia perpendicular à plataforma de carga. Um sistema de análise de pressão plantar F-Scan (Tekscan Inc., Boston, MA, EUA) foi utilizado para medir a pressão plantar durante o carregamento. Um sensor de palmilha foi colocado entre o pé plantar e a plataforma de carga. O espécime foi submetido a uma carga axial de 600N, a qual é equivalente ao peso do corpo de um indivíduo de 60 kg. O sistema F-Scan foi calibrado sob a carga axial de 600N. O período de coleta de dados foi ajustado para 8 seg, com uma frequência de coleta de 50 quadros/seg. O software fornecido pelo sistema F-Scan foi utilizado para gravar a pressão plantar. De forma semelhante ao estudo realizado por Yu et al.,<sup>6</sup> cinco boxes adicionados às áreas de distribuição de pressão plantar foram usadas para coletar o pico de pressão plantar do hálux, primeira cabeça do metatarso, segunda cabeça do metatarso, terceira-quarta cabeça do metatarso, e quinta cabeça do metatarso. (Figura 1) As medições ocorreram nas três seguintes situações: 1) segundo dedo do pé intacto; 2) Remoção do segundo dedo do pé com a segunda cabeça do metatarso preservada; 3) Remoção do segundo dedo do pé e um terço distal do segundo metatarso.



**Figura 1.** Imagem representativa mostrando a distribuição das áreas de pressão plantar: região 1, hálux; região 2, primeira cabeça do metatarso; região 3, segunda cabeça do metatarso; região 4, terceira-quarta cabeça do metatarso; região 5, quinta cabeça do metatarso.

A análise estatística foi realizada usando SPSS versão 17.0 para Windows (SPSS Inc., Chicago, EUA). Análise de variância de uma via (ANOVA) foi utilizada para testar as diferenças significativas na pressão plantar entre os grupos. Onde existiam diferenças entre os grupos, foi utilizado o testes *post-hoc* de Tukey para fazer múltiplas comparações.<sup>7</sup> O nível de significância foi estabelecido em  $p < 0,05$ .

## RESULTADOS

Houve diferenças significativas nas pressões de pico das cinco regiões plantares do antepé quando o segundo dedo do pé foi mantido intacto ( $p < 0,05$ ). A pressão de pico da segunda cabeça do metatarso foi maior do que nas outras quatro regiões plantares do antepé ( $p < 0,05$ ). Sob carga axial de 600N, o pico de pressão das cinco regiões plantares do antepé apresentou a seguinte ordem decrescente: segunda cabeça do metatarso, terceira-quarta cabeça do metatarso, primeira cabeça do metatarso, quinta cabeça do metatarso, e hálux. (Tabela 1)

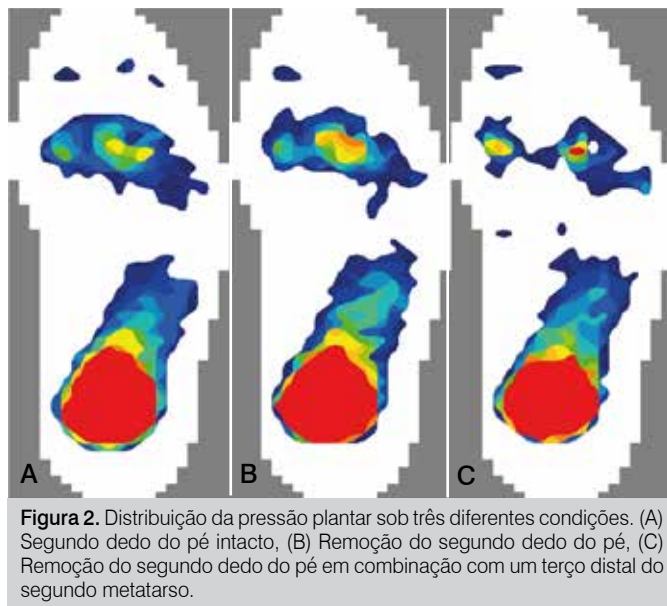
Não houve qualquer alteração estatisticamente significativa no pico de pressão de todas as cinco regiões plantares do antepé após o segundo dedo do pé ter sido removido com a segunda cabeça metatársica preservada ( $p > 0,05$ ). Entretanto, quando o segundo dedo do pé em combinação com o terço distal do segundo metatarso foram removidos, a distribuição de pressão plantar do antepé mudou significativamente ( $p < 0,05$ ). (Tabela 1, Figura 2)

**Tabela 1.** Resumo dos dados de pressão do pico plantar para as amostras com o segundo dedo do pé intacto, remoção do segundo dedo do pé, e remoção de parte do segundo metatarso.

Região	Pico de pressão (KPa)		
	Intacto (n = 12)	Remoção do segundo dedo do pé (n = 12)	Remoção da segunda parte do metatarso (n = 12)
Hálux	14,66 ± 3,11	17,25 ± 3,25	22,70 ± 3,03*
MT1	35,04 ± 4,42	39,19 ± 4,24	68,26 ± 6,26*
MT2	66,17 ± 6,05	70,25 ± 6,48	/
MT3-4	52,68 ± 5,07	56,90 ± 5,13	106,44 ± 7,19*
MT5	22,02 ± 3,50	24,95 ± 3,08	35,95 ± 4,07*

Dados apresentados como Média ± Desvio Padrão (DP); \*indica diferença significativa entre o grupo intacto e o grupo de remoção da segunda parte do metatarso ( $p < 0,05$ ); MT: cabeça do metatarso.





**Figura 2.** Distribuição da pressão plantar sob três diferentes condições. (A) Segundo dedo do pé intacto, (B) Remoção do segundo dedo do pé, (C) Remoção do segundo dedo do pé em combinação com um terço distal do segundo metatarso.

## DISCUSSÃO

O segundo metatarso é uma parte importante do arco do pé. Ele atua na sustentação de peso e mantém a estabilidade do arco do pé. Nas estruturas anatômicas do pé, os três cuneiformes são encaixados um no outro para formar uma estrutura de arco convexo para cima, na articulação tarso-metatarso.<sup>8,9</sup> Os cuneiformes medial e lateral sobressaem distalmente para além do cuneiforme intermediário, formando, assim, uma cavidade para acomodar a base do segundo metatarso. Este recesso permite que o segundo metatarso seja firmemente incorporado nele. Tal característica estrutural limita a atividade do segundo metatarso. Como resultado, o segundo metatarso desempenha um papel principal na resistência à flexão e forças de cisalhamento, que são transferidos principalmente através do segundo metatarso durante a caminhada.<sup>10-12</sup>

O segundo e terceiro metatarsos servem como a coluna medial do pé. A amplitude de movimento destes dois ossos na articulação tarso-metatarso é muito pequena. Em contraste, a primeira articulação tarso-metatarso como a coluna medial e a quarta e quinta articulações tarso-metatarso como as colunas laterais tem uma grande amplitude relativa de movimento.<sup>13-15</sup> Quando o pé suporta um peso, as colunas mediais e laterais poderiam adequadamente amortecer a tensão, enquanto o segundo e terceiro metatarsos dão um forte apoio. Portanto, a tensão suportada pelo segundo e terceiro metatarsos é relativamente maior. Hennig e Milani<sup>16</sup> descobriram que se em condições estáticas ou dinâmicas, o pico de pressão sob o segundo e terceiro metatarsos eram muito mais elevados do que sob a primeira e quinta cabeça metatársica. Nossos resultados também demonstraram esse ponto.

Nossos resultados mostraram que o pico de pressão abaixo da segunda cabeça metatársica foi o maior entre as cinco regiões plantares. Isso indica que sob suporte estático de peso, o segundo metatarso está sob maior tensão. Em certa medida, isso pode explicar por que o segundo metatarso é propenso à fratura por tensão.<sup>12,17</sup> Nossos resultados foram comparáveis aos relatos de outros autores. Kanatli et al.<sup>18</sup> testaram a pressão do antepé plantar em 16 indivíduos normais, e descobriram que a região plantar com a maior média de pressão durante a posição estava sob a segunda e a terceira cabeça metatársica (7,96 N/cm<sup>2</sup>). A pressão da primeira cabeça do metatarso foi de 4,86 N/cm<sup>2</sup>, e da quarta à quinta cabeça metatársica era 6,26 N/cm<sup>2</sup>. Hinz et al.<sup>19</sup> mediram a pressão plantar de 26 soldados. Seus resultados indicaram que

durante a caminhada, a pressão do antepé ocorria na seguinte ordem decrescente: segunda cabeça do metatarso, terceira cabeça do metatarso, primeira cabeça do metatarso, quarta cabeça do metatarso e quinta cabeça do metatarso, o que é semelhante aos nossos resultados.

Atualmente, o transplante do segundo dedo do pé é amplamente usado para reconstruir os dedos, geralmente a reconstrução do polegar.<sup>4,20</sup> Embora uma função satisfatória possa ser conseguida para os dedos reconstruídos, as complicações do pé doador não podem ser negligenciadas. Barca et al.<sup>1</sup> relataram 10 casos de transferência do segundo dedo do pé para o polegar com ressecção da segunda cabeça do metatarso. Embora não tenha ocorrido nenhuma dor no pé ou mau funcionamento, 20% dos pacientes apresentaram sobrecarga no terceiro metatarso, 10% dos pacientes apresentaram sobrecarga no quarto metatarso, e 20% dos pacientes apresentaram sobrecarga no quinto metatarso. Além disso, uma deformidade de garra no terceiro e quarto dedos foi observada em 20% destes pacientes. Gu et al.<sup>3</sup> relataram 212 casos de transferência do segundo dedo do pé para mão, dos quais 171 casos tiveram a segunda cabeça metatársica preservada e 41 casos tiveram ressecção de parte do segundo metatarso. Os pacientes com a segunda cabeça metatársica preservada tinham uma incidência muito menor de dor, restrição de funcionamento, calo plantar, e deformidade do antepé no pé doador. Lui et al.<sup>5</sup> relataram um caso de transferência de segundo dedo do pé para mão com parte do segundo metatarso removido. Em um período de seguimento de 30 anos, a paciente apresentou dor persistente no antepé localizado na terceira articulação metatarsofalângica e na quinta cabeça do metatarso. Enquanto isso, o paciente apresentou hálux valgo, terceiro dedo cruzado e desvio medial do quarto e quinto dedos. Como resultado, a reconstrução do segundo metatarso teve de ser realizada para aliviar a dor e melhorar a função do pé. Estes relatos indicam que, em comparação com ressecção de parte do segundo metatarso, a segunda transferência do dedo do pé com a segunda cabeça do metatarso preservado não iriam influenciar significativamente a função do pé doador.

Segundo o nosso conhecimento, o presente estudo é o primeiro relato sobre o efeito da segunda transferência do dedo do pé na distribuição da pressão plantar do pé doador. Nossos testes mostraram que após o segundo dedo ter sido removido com a segunda cabeça do metatarso preservada, o pico de pressão de cada região plantar do antepé não aumentou significativamente. Isso indica que a remoção do segundo dedo do pé com a segunda cabeça do metatarso preservada pode ter pouco impacto sobre a função de sustentação de peso do pé em curto prazo. Após o segundo dedo do pé ter sido removido em combinação com o terço distal do segundo metatarso, a pressão plantar da segunda cabeça do metatarso desapareceu, e a pressão plantar das outras quatro regiões plantares aumentou significativamente. A carga foi transferida principalmente para o primeiro, terceiro, e quarto metatarsos. O pico de pressão sob a cabeça do primeiro metatarso aumentou 97%, e da terceira para a quarta cabeça do metatarso aumentou 103%. Devido ao defeito do segundo metatarso, a distribuição da pressão plantar tornou-se anormal. Nós achamos que a distribuição anormal da pressão plantar pode ainda levar à deformidade do antepé, colapso do arco do pé, fraturas de fadiga, e uma série de outras complicações no pé doador em longo prazo.

Houve algumas limitações no nosso estudo. Primeiro, o número das amostras foi muito pequeno. Em segundo lugar, apenas carga axial estática foi aplicada. Não pudemos realizar em nosso equipamento carregamento dinâmico para simular as pressões exercidas durante a caminhada. Em terceiro lugar, apenas uma carga de 600N foi aplicada nos ensaios. Cargas muito mais pesadas ou repetidas podem produzir resultados diferentes. Além disso, o

estudo de cadáveres só poderia refletir a alteração aguda dos parâmetros, e um estudo clínico comparativo deve ser realizado para observar os efeitos em longo prazo.

## CONCLUSÃO

Um segundo metatarso intacto teve um papel importante na distribuição normal da pressão plantar. A remoção do segundo dedo do

pé com a segunda cabeça do metatarso preservada teve pouca influência sobre a distribuição da pressão plantar do pé doador. A remoção do segundo dedo do pé e um terço distal do segundo metatarso resultou em distribuição anormal da pressão plantar. Na transferência do segundo dedo do pé para mão, a segunda cabeça do metatarso deve ser preservada tanto quanto possível para reduzir as complicações no pé doador.

---

**CONTRIBUIÇÕES DOS AUTORES:** Cada autor contribuiu significativamente para este estudo. BL (0000-0003-2462-4451\*) e DC (0000-0001-5867-5631\*), co-primeiros autores, foram os principais responsáveis pela redação do manuscrito; BL, YY (0000-0002-0807-8588\*) e GY (0000-0002-8051-9763\*) idealizaram os experimentos; BL e DC realizaram os experimentos, avaliaram os dados e a análise estatística; BL, DC e YY realizaram a revisão bibliográfica e revisão do manuscrito. \*Número ORCID (*Open Researcher and Contributor ID*).

---

## REFERÊNCIAS

1. Barca F, Santi A, Tartoni PL, Landi A. Gait analysis of the donor foot in microsurgical reconstruction of the thumb. *Foot Ankle Int.* 1995;16(4):201-6.
2. Zhang J, Xie Z, Lei Y, Song J, Guo Q, Xiao J. Free second toe one-stage-plasty and transfer for thumb or finger reconstruction. *Microsurgery.* 2008;28(1):25-31.
3. Gu YD, Cheng DS, Zhang GM, Chen XM, Xu JG, Yang XB. Long-term results of toe transfer: retrospective analysis. *J Reconstr Microsurg.* 1997;13(6):405-8.
4. Lin PY, Sebastin SJ, Ono S, Bellfi LT, Chang KW, Chung KC. A systematic review of outcomes of toe-to-thumb transfers for isolated traumatic thumb amputation. *Hand (N Y).* 2011;6(3):235-43.
5. Lui TH. Digital ray transposition for correction of late-stage post toe-to-hand transfer forefoot deformity. *J Foot Ankle Surg.* 2012;51(3):369-72.
6. Yu X, Yu GR, Chen YX, Liu XC. The characteristics and clinical significance of plantar pressure distribution in patients with diabetic toe deformity: a dynamic plantar pressure analysis. *J Int Med Res.* 2011;39(6):2352-9.
7. Cousins SD, Morrison SC, Drechsler WI. Foot loading patterns in normal weight, overweight and obese children aged 7 to 11 years. *J Foot Ankle Res.* 2013;6(1):36.
8. de Palma L, Santucci A, Sabetta SP, Rapali S. Anatomy of the Lisfranc joint complex. *Foot Ankle Int.* 1997;18(6):356-64.
9. Ridola C, Palma A. Functional anatomy and imaging of the foot. *Ital J Anat Embryol.* 2001;106(2):85-98.
10. Sharkey NA, Ferris L, Smith TS, Matthews DK. Strain and loading of the second metatarsal during heel-lift. *J Bone Joint Surg Am.* 1995;77(7):1050-7.
11. Jacob HA. Forces acting in the forefoot during normal gait: an estimate. *Clin Biomech (Bristol, Avon).* 2001;16(9):783-92.
12. Chuckpaiwong B, Cook C, Nunley JA. Stress fractures of the second metatarsal base occur in nondancers. *Clin Orthop Relat Res.* 2007;461:197-202.
13. Fritz GR, Prieskorn D. First metatarsocuneiform motion: a radiographic and statistical analysis. *Foot Ankle Int.* 1995;16(3):117-23.
14. Lakin RC, DeGnore LT, Pienkowski D. Contact mechanics of normal tarsometatarsal joints. *J Bone Joint Surg Am.* 2001;83(4):520-8.
15. Raikin SM, Schon LC. Arthrodesis of the fourth and fifth tarsometatarsal joints of the midfoot. *Foot Ankle Int.* 2003;24(8):584-90.
16. Hennig EM, Milani TL. [The tripod support of the foot. An analysis of pressure distribution under static and dynamic loading]. *Z Orthop Ihre Grenzgeb.* 1993;131(3):279-84.
17. Chuckpaiwong B, Cook C, Pietrobon R, Nunley JA. Second metatarsal stress fracture in sport: comparative risk factors between proximal and non-proximal locations. *Br J Sports Med.* 2007;41(8):510-4.
18. Kanatli U, Yetkin H, Bolukbasi S. Evaluation of the transverse metatarsal arch of the foot with gait analysis. *Arch Orthop Trauma Surg.* 2003;123(4):148-50.
19. Hinz P, Henningsen A, Matthes G, Jäger B, Ekkernkamp A, Rosenbaum D. Analysis of pressure distribution below the metatarsals with different insoles in combat boots of the German Army for prevention of march fractures. *Gait Posture.* 2008;27(3):535-8.
20. Yazici I, Cavusoglu T, Karakaya EI, Vural AC, Vargel I. Second toe-to-thumb transfer with transposition of the thumb stump to second finger. *Injury.* 2013;44(6):876-7.

# DESFECHO CLÍNICO APÓS ARTROPLASTIA TOTAL DE JOELHO E QUADRIL INFECTADAS

CLINICAL OUTCOME AFTER INFECTED TOTAL KNEE AND TOTAL HIP ARTHROPLASTY

FALK MITTAG<sup>1</sup>, CARMEN INA LEICHTLE<sup>1</sup>, MICHAEL SCHLUMBERGER<sup>1</sup>, ULF GUNTHER LEICHTLE<sup>1</sup>, MARKUS WÜNSCHEL<sup>1</sup>

1. University Hospital Tübingen, Hoppe-Seyler-Str. 3, Tübingen, Alemanha.

## RESUMO

Objetivo: Infecção após artroplastia total de quadril (ATQ) e artroplastia total de joelho (ATJ) é uma complicação grave que normalmente leva a um intenso e duradouro tratamento cirúrgico e medicamentoso. O objetivo deste estudo foi identificar fatores que influenciam a evolução após a cirurgia de revisão causada por infecção de prótese. Métodos: Analisamos, retrospectivamente, 64 pacientes que foram submetidos à cirurgia de revisão entre 1989 e 2009 devido a infecção periprotética. Foram examinados um total de 69 articulações (ATJ: 36%, ATQ: 64%), seguimento 5,1 anos (0,5-21 anos) após a intervenção cirúrgica inicial. A idade média do paciente no momento da cirurgia foi de 67 anos (43-79 anos). Dados e escores clínicos, incluindo o índice *Western Ontario and McMaster Universities* (WOMAC), o Índice de Quadril de Harris (*Harris Hip Score*, HHS) e *Hospital for Special Surgery Score* (HSS) foram pesquisados. Resultados: Não houve diferença nos escores clínicos entre o tratamento de um estágio e estágio múltiplo. As infecções por múltiplos microrganismos e *Enterococcus spp.* levaram a um número significativamente maior de intervenções. Usando um sistema de Tsukayama modificado classificamos 24% do tipo I, 34% tipo II e 42% do tipo III infecções com nenhuma diferença no resultado clínico. Os pacientes com sobrepeso tiveram escores HHS e WOMAC significativamente menores. Imunossupressão levou a WOMAC e HSS-Score piores. O aumento do número de procedimentos foi associado a andar claudicante. Conclusão: A técnica cirúrgica minuciosa leva a bons resultados clínicos independente de tipo de infecção e filosofia de tratamento. **Nível de Evidência III, Estudo de Caso-controle.**

**Descritores:** Infecção. Quadril. Joelho. Artroplastia. Bactérias.

## ABSTRACT

*Objective:* Infection after total hip (THA) and knee arthroplasty (TKA) is a serious complication which typically leads to a long lasting and intensive surgical and medicamentous treatment. The aim of this study was to identify factors that influence outcome after revision surgery caused by prosthetic infection. *Methods:* We retrospectively analyzed 64 patients who had revision surgery between 1989 and 2009 due to periprosthetic infection. We examined a total of 69 joints (TKA: 36%, THA: 64%), follow-up 5.1 years (0.5-21 years) after the initial surgical intervention. The mean patient age at time of surgery was 67 years old (43-79 years old). Clinical data and scores including the Western Ontario and McMaster Universities (WOMAC)-Index, the Harris Hip Score (HHS) and the Hospital for Special Surgery Score (HSS) were surveyed. *Results:* There was no difference in clinical scores regarding treatment between a single and a multiple stage treatment regime. Infections with multiple microorganisms and *Enterococcus spp.* lead to a significantly higher number of interventions. Using a modified Tsukayama system we classified 24% as type I, 34% type II and 42% type III- infections, with no differences in clinical outcome. Overweight patients had a significantly lower HHS and WOMAC-score. Immunosuppression leads to a worse WOMAC and HSS-Score. An increased number of procedures was associated to a limping gait. *Conclusion:* Thorough surgical technique leads to good clinical results independent of infection-type and treatment philosophy. **Level of Evidence III, Case Control Study.**

**Keywords:** Infection. Hip. Knee. Arthroplasty. Bacteria.

**Citação:** Mittag F, Leichtle CI, Schlumberger M, Leichtle UG, Wünschel M. Desfecho clínico após artroplastia total de joelho e quadril infectadas. *Acta Ortop Bras.* [online]. 2016;24(1):43-7. Disponível em URL: <http://www.scielo.br/aob>.

**Citation:** Mittag F, Leichtle CI, Schlumberger M, Leichtle UG, Wünschel M. Clinical outcome after infected total knee and total hip arthroplasty. *Acta Ortop Bras.* [online]. 2016;24(1):43-7. Available from URL: <http://www.scielo.br/aob>.

## INTRODUÇÃO

Embora as taxas de infecção após artroplastia total do joelho primária (ATJ) e artroplastia total de quadril (ATQ) sejam baixas,<sup>1</sup> o número de artroplastias de revisão causadas por infecção de prótese está aumentando<sup>2</sup> devido à quantidade crescente de artroplastias realizadas.<sup>3</sup> Artroplastia de revisão causada por infecção de prótese geralmente leva um tempo maior, muitas vezes requerendo a

remoção temporária do implante associada com a administração de longa duração de antibióticos, sendo, portanto, um importante fator de custo no sistema de saúde. Em casos raros, a infecção só pode ser curada pela remoção definitiva do implante ou uma artrodese. Mesmo que a infecção possa ser controlada, o resultado clínico é pior em comparação com a artroplastia de revisão em situação asséptica em relação à dor, função e atividades da vida diária.<sup>4,5</sup>

Todos os autores declaram não haver nenhum potencial conflito de interesses referente a este artigo.

Trabalho realizado no University Hospital Tübingen, Departamento de Cirurgia Ortopédica, Hoppe-Seyler-Str. 3, Tübingen, Alemanha.

Correspondência: Departamento de Cirurgia Ortopédica, University Hospital Tübingen, Hoppe-Seyler-Str. 3, 72076 Tübingen, Alemanha. [falk.mittag@med.uni-tuebingen.de](mailto:falk.mittag@med.uni-tuebingen.de)

Artigo recebido em 11/06/2015, aprovado em 07/08/2015.

*Acta Ortop Bras.* 2016;24(1):43-7

Foram identificados que muitos fatores tornam os pacientes mais susceptíveis à infecção. Doenças como diabetes *mellitus*, obesidade, insuficiência renal, artrite reumatoide, neoplasias e hemofilia,<sup>6,7</sup> bem como certos medicamentos como cortisona ou imunossupressores levam à taxas de infecção mais elevadas.

A primeira etapa para iniciar o tratamento adequado é o diagnóstico correto, que nesta entidade especial às vezes é muito difícil de obter, uma vez que não há único sintoma de prova, teste de diagnóstico ou modalidade de imagem. De fato, apenas a combinação deste último em conjunto com a experiência clínica torna provável o diagnóstico de uma infecção periprotética. Os exames laboratoriais como a proteína C-reativa ou a velocidade de sedimentação de eritrócitos tem boa sensibilidade, mas baixa especificidade e são úteis principalmente quando uma série de testes em datas diferentes podem ser comparados e correlacionados com sintomas clínicos. Raios X em combinação com outras modalidades de imagem como *scan* radionuclídeos são também úteis para o processo de diagnóstico, uma vez que a tomografia de ressonância magnética e tomografia computadorizada dificilmente podem ser utilizados devido às interferências provocadas pelo implante.

Exames de ultrassom só podem detectar efusão na articulação, que pode ser causada por várias outras razões, portanto devem ser utilizados métodos de diagnóstico mais invasivos, como a aspiração da articulação.<sup>8</sup> Se uma aspiração é realizada, o agente causador pode ser idealmente isolado, levando a uma antibioticoterapia específica, mesmo antes do tratamento cirúrgico. A contagem de leucócitos na amostra é outro exame para completar o processo de diagnóstico. Mesmo que uma aspiração pré-operatória possa ser estéril, compressa de gaze cirúrgica intraoperatórias e amostras de tecido, especialmente da membrana periprotética, devem ser obtidas. Exames histopatológicos e testes de reação em cadeia da polimerase (*Polymerase Chain Reaction*, PCR) para DNA bacteriano também foram estabelecidos para verificar a infecção prostética, com a desvantagem que os resultados estarão disponíveis apenas no pós-operatório. Quando se trata de tratamento, existem várias opções. Não raro a prótese tem que ser removida temporariamente para controlar a infecção, enquanto que em outros casos, a artroplastia pode ser mantida devido a debridamento e irrigação completa, troca parcial dos componentes e terapia antibiótica de longa duração. Antibioticoterapia exclusiva ou concomitante com o uso de sistemas de vácuo, drenagem contínua, grânulos de antibiótico e cimento ósseo individualizado são medidas concomitantes.

A decisão de manter ou remover a prótese é geralmente feita com base no tipo de infecção, utilizando a classificação de Tsukayama.<sup>9</sup> Em infecções de curta duração, especialmente após artroplastia primária, as chances de preservar o implante são boas. No caso de infecção crônica, as bactérias colonizaram o implante, e geralmente torna-se necessário removê-lo a fim de controlar a infecção. A infecção hematogena aguda pode acontecer anos após a artroplastia primária. Nestes casos, uma tentativa para manter o implante pode ser feita, caso o implante e o osso estejam intactos e os sintomas clínicos sejam agudos.

O objetivo deste estudo foi identificar pacientes e fatores relacionados ao tratamento e que influenciam o desfecho após artroplastia de revisão causada por infecção de prótese, bem como fornecer uma visão abrangente do tema.

## MATERIAIS E MÉTODOS

Um total de 167 pacientes (78 do sexo feminino e 89 do sexo masculino) com 79 ATJ e 104 ATQ foram tratados cirurgicamente devido a implante infectado entre 1989 e 2009. Todos os pacientes foram contatados e 64 deles (41 do sexo masculino, 23 do sexo

feminino) com 69 articulações infectadas (ATJ: 36%, ATQ: 64%) puderam ser incluídos no estudo.

Os prontuários médicos foram analisados e os dados relevantes extraídos. (Tabelas 1 e 2) Os escores clínicos, incluindo os índices *Western Ontario and McMaster Universities (WOMAC)* na versão em alemão,<sup>10,11</sup> o *Harris Hip Score (HHS)*<sup>12</sup> e *Hospital for Special Surgery Score (HSS)*<sup>13</sup> foram usados para avaliar a evolução clínica. Uma classificação de Tsukayama modificada, que define uma infecção do tipo I que ocorre dentro de 3 meses após a artroplastia primária, foi utilizada para classificar as infecções. Índice de massa corporal (IMC) inferior a 18 kg/m<sup>2</sup>, 18 a 25 kg/m<sup>2</sup> e acima de 25 kg/m<sup>2</sup> foi definido como abaixo do peso, normal, e sobrepeso, respectivamente. A análise estatística foi realizada com o SAS JMP® - *Statistical Discovery Software* utilizando o teste de Wilcoxon-Mann-Whitney e coeficiente de correlação de Spearman. A pesquisa apresentada neste artigo está em conformidade com a Declaração de Helsinki e com a legislação local. O estudo foi aprovado pelo Comitê de Ética (31/2010BO2). O Consentimento Informado foi obtido de todos os participantes, em conformidade com a Declaração de Helsinki.

**Tabela 1.** Parâmetros relacionados ao paciente.

Gênero
Idade por ocasião da primeira cirurgia de revisão
Índice de massa corpórea
Outros diagnósticos
Medicação regular
Tempo decorrido entre a artroplastia primária e a artroplastia de revisão
Classificação de Tsukayama
Patógenos microbiológicos isolados
Proteína C-reativa, velocidade de sedimentação de eritrócito
Contagem de leucócitos na punção pré-operatória da articulação

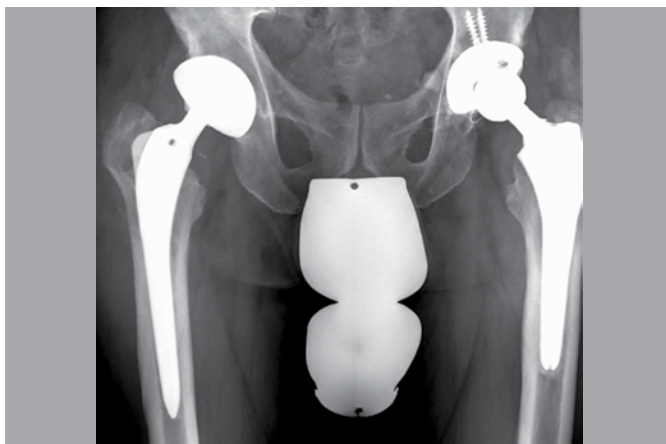
**Tabela 2.** Parâmetros relacionados ao tratamento.

Duração da antibioticoterapia
Duração da internação
Número de procedimentos realizados até o controle da infecção
Detalhes intraoperatórios (vácuo, debridamento, sucção-drenagem, grânulos de antibióticos, etc.
Modelos de artroplastia usados na artroscopia de revisão
Duração do período de tempo entre a remoção do implante e a artroscopia de revisão.

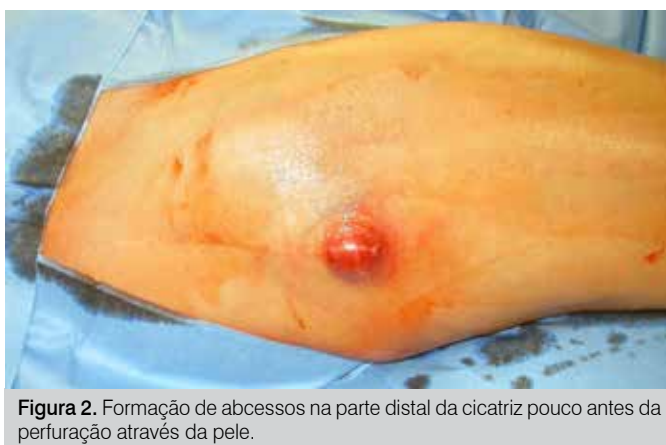## RESULTADOS

Resultados para ATQ e ATJ são apresentados conjuntamente. Em caso de diferenças significativas entre ATQ e ATJ, os resultados são mostrados separadamente.

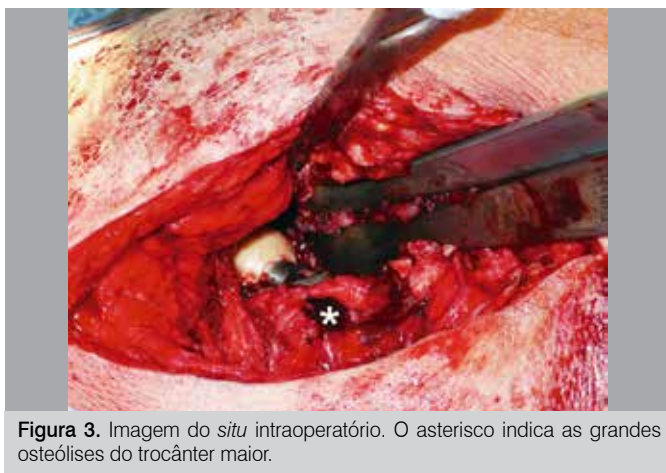A idade média dos pacientes no momento da cirurgia foi de 67 anos (43-79 anos). Foram examinados no total 69 articulações (ATJ: 36%, ATQ: 64%) 5,1 anos (0.5-21 anos) em média após a primeira intervenção cirúrgica, que consistiu de tratamento único (23%) ou em múltiplos estágios (77%). Quando apenas um procedimento foi realizado, o implante não foi trocado, enquanto que vários procedimentos sempre foram associados à remoção temporário do implante. Um caso típico é ilustrado nas Figuras 1 a 5. O controle de infecção foi atingido em 100% dos casos. Todos, com exceção de cinco pacientes, foram submetidos a artroplastia de revisão (quatro pacientes de ATQ tiveram uma situação de Girdlestone permanente e um paciente de ATJ foi tratado com uma artrodese da articulação do joelho devido à preferência do paciente).



**Figura 1.** Radiografia pré-operatórias de um paciente de 65 anos do sexo masculino 5 e 12 anos após a artroplastia primária do lado esquerdo e lado direito, respectivamente. Existem alterações ósseas osteolíticas na região do trocânter maior.

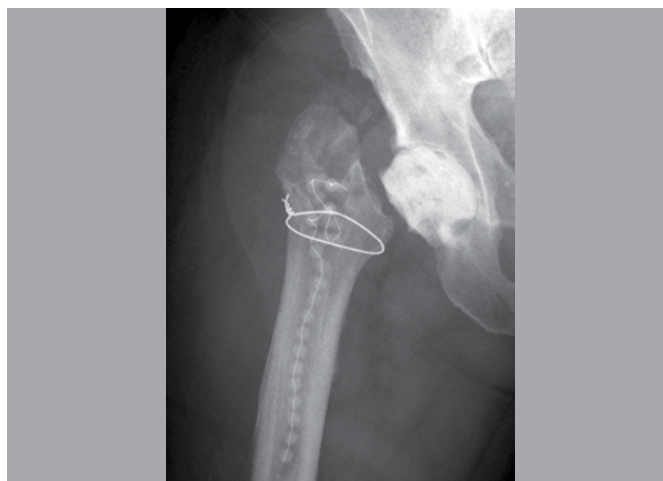

**Figura 2.** Formação de abscessos na parte distal da cicatriz pouco antes da perfuração através da pele.

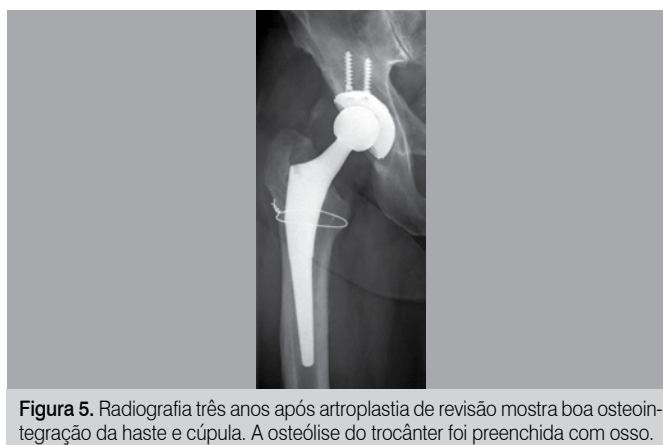


**Figura 3.** Imagem do *situ* intraoperatório. O asterisco indica as grandes osteólises do trocânter maior.

Trinta e sete por cento dos pacientes sofriam de uma doença potencialmente imunossupressora como diabetes *mellitus*, artrite reumatoide ou neoplasia. O curso da proteína C-reativa e amplitude de movimento para ATQ e ATJ é ilustrado na Figura 6. A proteína C-reativa esteve elevada no pré-operatório em 95% dos casos. Usando o sistema Tsukayama modificado classificamos as infecções em 24% como tipo I, 34% tipo II e 42% do tipo III com nenhuma diferença no resultado clínico. No tipo I o implante

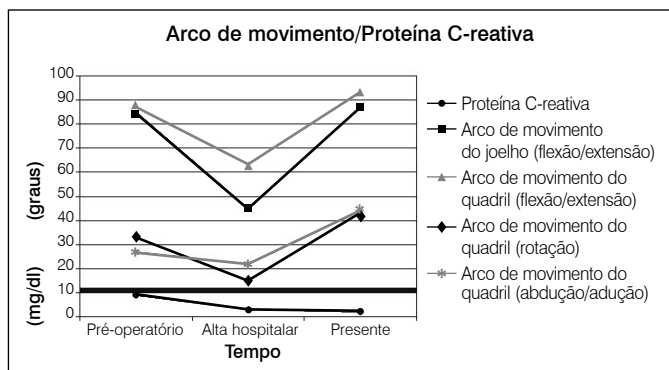


**Figura 4.** Radiografia no pós-operatório revela os grânulos de antibiótico e o espaçador de cimento após a remoção do implante infectado.

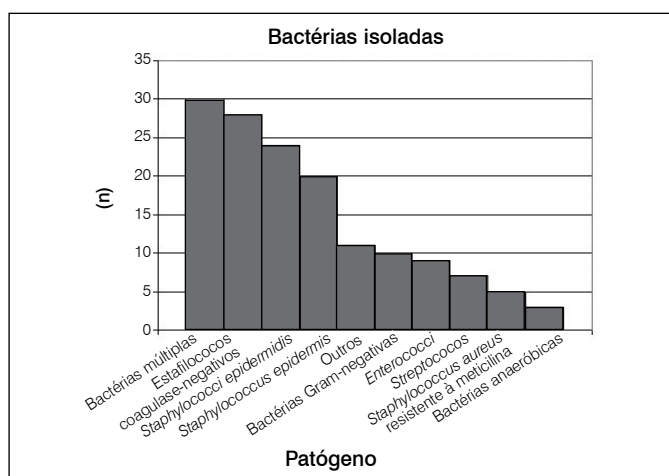


**Figura 5.** Radiografia três anos após artroplastia de revisão mostra boa osteointegração da haste e cúpula. A osteólise do trocânter foi preenchida com osso.

pode ser mantido em 60% dos casos, enquanto que no tipo II e III, a taxa foi de 23% e 7%, respectivamente, sem diferenças entre ATQ e ATJ. O número médio de procedimentos realizados em cada paciente foi três (1-15), o tempo médio de internação foi de 42 dias (10-190 dias) e o período médio de tempo entre a artroplastia e cirurgia de revisão causou-infecção foi de 2,6 anos (2 semanas - 12 anos), sem diferenças significativas entre ATQ e ATJ. A contagem mínima de leucócitos no fluido de aspiração da articulação no pré-operatório foi 13,690/mL (média de 61,948 ± 53,799/mL, n=21). Se a contagem de leucócitos no fluido das articulações fosse elevada (> 10,000/ $\mu$ L) algum microorganismo poderia ser cultivado em 95% dos casos. *Staphylococcus spp.* foi o mais frequentemente isolado (70%), seguido por microrganismos Gram-negativos (14%) e *Enterococcus spp.* (13%). Uma visão geral das bactérias isoladas está apresentada na Figura 7. Infecções por vários microrganismos ( $p=0,0212$ , aparente em 43%) ou *Enterococcus spp.* ( $p=0,0004$ ) levaram a um número significativamente maior de intervenções e, assim, a um período de internação mais longo. A duração média da antibioticoterapia foi de 89 dias (36-330 dias, mediana: 70 dias). A duração do tratamento com antibióticos também era fortemente dependente do tipo de bactéria isolada, com duração significativamente mais longa para *Staphylococcus epidermidis* ( $p=0,0429$ ), *Enterococci* ( $p=0,0060$ ) e bactérias Gram-negativas ( $p=0,0465$ ). (Tabela 3) Em 57% das cirurgias do quadril uma selagem à vácuo ou



**Figura 6.** Arco de movimento e proteína C-reativa nas datas indicadas. A proteína C-reativa cai para níveis normais do paciente, amplitude de movimento melhora após cirurgia de revisão.



**Figura 7.** Bactérias cultivadas através de aspiração da articulação ou compressa de gaze cirúrgica intraoperatório.

**Tabela 3.** Mediana e média de duração da antibioticoterapia até o controle da infecção (não houve diferença significativa entre ATJ e ATQ).

Espécie	Mediana (dias)	Média (dias)
<i>Staphylococcus epidermidis</i>	80	111 (± 85)
Patógenos Gram-negativos	93	139 (± 99)
<i>Enterococci</i>	150	187 (± 117)
Média para todos	70	89 (± 64)

drenagem por aspiração foi instalada, em 41% grânulos de antibióticos foram administrados. Em todas as cirurgias foi realizado debridamento completo, incluindo lavagem de alta pressão, e os elementos removíveis (cabeça, inserção) foram trocados durante todos os procedimentos de estágio único. O tempo médio decorrido antes da artroplastia de revisão foi de 3,8 meses (1,6 a 19 meses). Esse intervalo foi significativamente mais longo (4,4 vs. 3,4 meses) se mais de um microrganismo estivesse envolvido. A artroplastia de revisão de quadril foi realizada utilizando haste e cúpula (*stem and cup*) de revisão em 75% e 69%, respectivamente, para artroplastia de revisão total do joelho um modelo de sacrifício do ligamento foi implantado em 65% dos casos. Um número maior de cirurgias do quadril foi associado com marcha de Trendelenburg. Enquanto os pacientes claudicantes tiveram uma média de 3,9 procedimentos, os pacientes não claudicantes foram operados apenas 1,4 vezes em média ( $p=0,009$ ).

Pontuações médias para WOMAC, HHS e HSS foram  $58 \pm 27$ ,  $70 \pm 20$  e  $69 \pm 13$ , respectivamente. Os três tipos de infecção não diferiram significativamente nos escores nem tinha o tipo de tratamento uma influência significativa (retendo o implante vs. cirurgia de revisão de múltipla fase). Uma fração de 79% dos nossos pacientes estavam acima do peso, que levam a um HHS ( $p=0,0018$ ) e índice WOMAC ( $p=0,0203$ ) significativamente mais baixos. Os pacientes sob medicação imunossupressora tinham pior resultado significativamente em relação ao índice WOMAC ( $p=0,0117$ ) e HSS ( $p=0,0056$ ).

## DISCUSSÃO

As complicações sépticas após ATQ e ATJ são raras, mas têm implicações graves para o paciente. Hospitalização de longa duração, terapia antibiótica contínua e várias cirurgias são geralmente parte do regime terapêutico padrão.<sup>8,14</sup> Se o implante deve ser removido temporariamente, muitas vezes o paciente perde a capacidade de deambular de forma autônoma e pode precisar ficar em uma casa de repouso até que a artroplastia de revisão possa ser realizada. Os cálculos do custo para artroplastia de revisão com articulação artificial infectada.<sup>15</sup> Em ambiente de recursos escassos no sistema de saúde em conjunto com o já elevado e crescente número de artroplastias primárias realizadas, é necessário analisar o curso típico de infecções periprotéticas, identificar pacientes que são suscetíveis a resultados desfavoráveis e encontrar opções de tratamento para otimizar os resultados.

Nossos dados mostram que HSS, índice WOMAC e HHS não diferiram nos três tipos de infecção, nem entre a forma como foram tratados e são comparáveis a outros dados publicados.<sup>16</sup> Tsukayama et al., em seu estudo, incluiu apenas articulações do quadril e obteve HHS semelhante para infecções do tipo I e III, enquanto outros encontraram resultados diferentes.<sup>9</sup> Nossos dados indicam que os vários tipos de infecções estavam associadas com diferentes taxas de articulações mantidas durante o tratamento. Enquanto em infecções do tipo I, 60% dos implantes pode ser mantidos, esta taxa caiu para 23% e 7% para os tipos II e III, respectivamente, sem diferenças entre ATQ e ATJ. Com base neste resultado, o cirurgião deve fazer uma tentativa para manter o implante em infecções agudas e em certas infecções crônicas selecionadas, levando em conta o menor tempo de internação, menor marcha claudicante e escores clínicos igualmente elevados. Mesmo se isto falhar, o implante pode ser removido e substituído por um regime de múltiplos estágios. Embora na literatura os melhores resultados publicados para controlar a infecção são por meio de artroplastia de revisão de duas fases com múltiplo debridamento<sup>17,18</sup> e esta é, certamente, a forma mais segura, os efeitos secundários mencionados devem ser levados em conta.

Se os microrganismos causadores da infecção forem conhecidos antes da cirurgia de revisão por aspiração ou bioscopia artroscópica, alguns cirurgiões propõem um procedimento de fase única com cimento ósseo com antibiótico produzido especificamente e imediata artroplastia de revisão. Se vários microrganismos ou *Enterococcus spp.* forem identificados, o implante deve ser removido devido ao regime de tratamento de longa duração esperado e a alta probabilidade de sua remoção no decurso do tratamento. Isto deve ser especialmente levado em conta tendo em vista o crescente número esperado de *Enterococci* resistentes à vancomicina. O número de microrganismos cultivados está fortemente correlacionado ao tempo decorrido antes de que uma artroplastia de revisão possa ser realizada. O tempo médio em nosso estudo foi de 3,8 meses (1,6 a 19 meses), o que está em concordância com a literatura. A maioria dos autores recomendam cirurgia de revisão

pelo menos 8-10 semanas após a retirada do implante (6 semanas de tratamento com antibiótico, 2 semanas para interrupção da terapia, e então aspiração da articulação).<sup>14</sup> A razão para o amplo intervalo de tempo antes da artroplastia de revisão pode ser devido à preferência do paciente, estruturas de organização referente à admissão hospitalar e o fato de que muitos pacientes estarem em uma condição médica crítica com necessidade de otimizar o seu estado de saúde antes da cirurgia. Durante o curso do tratamento a proteína C-reativa esteve bastante elevada no pré-operatório e poderia ter sido reduzida por controle da infecção a valores pré-operatórios, como publicado por outros autores,<sup>19</sup> enfatizando a sua importância no contexto de infecções periprotéticas. Os nossos dados também indicam que uma contagem elevada de leucócitos > 10,000/ $\mu$ l no fluido das articulações é um preditor de infecção da articulação, uma vez que em 95% dos casos, bactérias podem ser cultivadas. Em 5% dos casos sem bactérias cultivadas, nosso ponto de corte para a infecção seria uma contagem de leucócitos elevada, acima de 25,000/ $\mu$ l no líquido das articulações e/ou outros dados clínicos sugestivos de infecção, como proteína C-reativa, leucócitos sanguíneos elevados ou anormalidades locais. A progressão da amplitude de movimento para ATJ e ATQ está em concordância com outras publicações e mostra até mesmo valores ligeiramente mais elevados após artroplastia de revisão

em relação ao pré-operatório, o que pode ser explicado pela dor devido à infecção.

Uma vez que a realização de cirurgia em doentes obesos é tecnicamente exigente devido às condições anatómicas, tem sido demonstrado que a obesidade está associada a uma taxa mais elevada de complicações após cirurgias de revisão e infecções após artroplastia primária. Encontramos um valor significativamente menor de HHS e índice WOMAC em pacientes com excesso de peso, em conformidade com a definição da Organização Mundial da Saúde (IMC > 25kg /m<sup>2</sup>). Pacientes sob medicação imunossupressora tinham índice WOMAC e HSS significativamente mais baixos. Isso está em concordância com vários outros estudos que identificaram que esse subgrupo pontua menos devido à sua doença subjacente e o estado imunocomprometido.<sup>20</sup>

## CONCLUSÃO

Uma técnica cirúrgica minuciosa leva a bons resultados clínicos independentemente do tipo de infecção e filosofia de tratamento. Em infecções tipo I e II recomendamos tentar manter o implante durante a primeira intervenção cirúrgica. Obesidade, imunossupressão, múltiplos patógenos e um elevado número de procedimentos cirúrgicos foram identificados como fatores de risco para uma evolução clínica desfavorável.

**CONTRIBUIÇÕES DOS AUTORES:** FM (0000-0002-0752-8532)\* e MW (0000-0001-8875-3274)\* conceberam e criaram o desenho do estudo, analisaram e interpretaram os dados e escreveram o texto original. CIL (0000-0001-7139-8376)\* analisou e interpretou os dados e revisou o original; MS (0000-0002-0708-9816)\* coletou os dados e realizou a análise estatística; UGL (0000-0002-2348-1279)\* analisou e interpretou os dados e revisou o original. \*Número ORCID (*Open Researcher and Contributor ID*).

## REFERÊNCIAS

1. Gallo J, Kolár M, Novotný R, Riháková P, Tichá V. Pathogenesis of prosthesis-related infection. *Biomed Pap Med Fac Univ Palacky Olomouc Czech Repub.* 2003;147(1):27-35.
2. Dale H, Hallan G, Hallan G, Espehaug B, Havelin LI, Engesaeter LB. Increasing risk of revision due to deep infection after hip arthroplasty. *Acta Orthop.* 2009;80(6):639-45.
3. Kurtz S, Ong K, Lau E, Mowat F, Halpern M. Projections of primary and revision hip and knee arthroplasty in the United States from 2005 to 2030. *J Bone Joint Surg Am.* 2007;89(4):780-5.
4. Bozic KJ, Kurtz SM, Lau E, Ong K, Chiu V, Vail TP, Rubash HE, Berry DJ. The epidemiology of revision total knee arthroplasty in the United States. *Clin Orthop Relat Res.* 2010;468(1):45-51.
5. Wang CJ, Huang TW, Wang JW, Chen HS. The often poor clinical outcome of infected total knee arthroplasty. *J Arthroplasty.* 2002;17(5):608-14.
6. Dowsey MM, Choong PF. Obese diabetic patients are at substantial risk for deep infection after primary TKA. *Clin Orthop Relat Res.* 2009 Jun;467(6):1577-81.
7. Namba RS, Paxton L, Fithian DC, Stone ML. Obesity and perioperative morbidity in total hip and total knee arthroplasty patients. *J Arthroplasty.* 2005;20(7 Suppl 3):46-50.
8. Lohmann CH, Fürst M, Niggemeyer O, Rütther W. The treatment of periprosthetic infections. *Z Rheumatol.* 2007;66(1):28-33.
9. Tsukayama DT, Estrada R, Gustilo RB. Infection after total hip arthroplasty. A study of the treatment of one hundred and six infections. *J Bone Joint Surg Am.* 1996;78(4):512-23.
10. Stucki G, Meier D, Stucki S, Michel BA, Tyndall AG, Dick W, et al. Evaluation of a German version of WOMAC (Western Ontario and McMaster Universities) Arthritis Index. *Z Rheumatol.* 1996;55(1):40-9.
11. Klässbo M, Larsson E, Mannevik E. Hip disability and osteoarthritis outcome score. An extension of the Western Ontario and McMaster Universities Osteoarthritis Index. *Scand J Rheumatol.* 2003;32(1):46-51.
12. Harris WH. Traumatic arthritis of the hip after dislocation and acetabular fractures: treatment by mold arthroplasty. An end-result study using a new method of result evaluation. *J Bone Joint Surg Am.* 1969;51(4):737-55.
13. Ranawat CS, Shine JJ. Duo-condylar total knee arthroplasty. *Clin Orthop Relat Res.* 1973;(94):185-95.
14. Laffer R, Ruef C. Diagnosis and treatment of prosthetic joint infections. *Z Rheumatol.* 2006;65(1):12,14-7.
15. Berbari EF, Hanssen AD, Duffy MC, Steckelberg JM, Ilstrup DM, Harsmen WS, et al. Risk factors for prosthetic joint infection: case-control study. *Clin Infect Dis.* 1998;27(5):1247-54.
16. Cahill JL, Shadbolt B, Scarvell JM, Smith PN. Quality of life after infection in total joint replacement. *J Orthop Surg (Hong Kong).* 2008;16(1):58-65.
17. Crockarell JR, Hanssen AD, Osmon DR, Morrey BF. Treatment of infection with débridement and retention of the components following hip arthroplasty. *J Bone Joint Surg Am.* 1998;80(9):1306-13.
18. Chen WS, Fu TH, Wang JW. Two-stage reimplantation of infected hip arthroplasties. *Chang Gung Med J.* 2009;32(2):188-97.
19. Pflitzner T, Krockner D, Perka C, Matziolis G. C-reactive protein. An independent risk factor for the development of infection after primary arthroplasty. *Orthopade.* 2008;37(11):1116-20.
20. Severt R, Wood R, Cracchiolo A 3rd, Amstutz HC. Long-term follow-up of cemented total hip arthroplasty in rheumatoid arthritis. *Clin Orthop Relat Res.* 1991;(265):137-45.

# EPIDEMIOLOGIA E TRATAMENTO DA LESÃO DE MONTEGGIA EM ADULTOS: SÉRIE DE 44 CASOS

EPIDEMIOLOGY AND TREATMENT OF MONTEGGIA LESION IN ADULTS: SERIES OF 44 CASES

ROBERTO SUAREZ<sup>1</sup>, ANTONIO BARQUET<sup>2</sup>, RODRIGO FRESCO<sup>3</sup>

1. *Asociación Española, Banco de Seguros del Estado, Montevideo, Uruguay.*

2. *Universidad de la República, Asociación Española, Banco de Seguros del Estado, Montevideo, Uruguay.*

3. *Universidad de la República, Montevideo, Uruguay.*

## RESUMO

Objetivo: Analisar a epidemiologia, tratamento e resultados de uma série de pacientes adultos com lesão de Monteggia tratado em duas instituições uruguaias. Métodos: Trata-se de artigo retrospectivo onde foram analisados 44 pacientes adultos com lesão de Monteggia, usando a pontuação de Morrey para medir os resultados. Resultados: Usando classificação de Bado, 23 (52%) do tipo II, 12 (27%) eram do tipo I, duas (5%) do tipo III, e sete (16%) do tipo IV. As lesões associadas foram fraturas da cabeça radial em 15 pacientes, fraturas ipsilaterais do processo coronoide em sete, e lesões neurológicas em quatro. A luxação radial de cabeça foi reduzida em 93% dos casos com manobras fechadas. As fraturas da ulna sofreram redução aberta e fixação interna em todos os casos, usando placas DCP de 3,5 mm nos 30 casos. Complicações pós-cirurgias ocorreram em 21 casos. A cirurgia de revisão foi feita em 15 casos. Resultados finais após a cirurgia primária e revisão foram bons ou excelentes em 37 casos. Conclusões: Lesões de Monteggia em adultos são lesões graves com um elevado número de complicações que requerem frequentemente cirurgias de revisão. **Nível de Evidência IV, Estudo Retrospectivo, Série de Casos.**

**Descritores:** Fratura de Monteggia. Ferimentos e lesões. Procedimento cirúrgico.

**Citação:** Suarez R, Barquet A, Fresco R. Epidemiologia e tratamento da lesão de Monteggia em adultos: Série de 44 casos. *Acta Ortop Bras.* [online]. 2016;24(1):48-51. Disponível em URL: <http://www.scielo.br/aob>.

## ABSTRACT

Objective: To analyze the epidemiology, treatment and outcome of a series of adult patients with Monteggia lesion treated in Uruguayan institutions. Methods: This is a retrospective article, we retrospectively identified from two Uruguayan institutions 44 adult patients with Monteggia lesion and analyzed their characteristics including Bado classification, associated injuries, treatment modality and outcome (Morrey score). Results: Using Bado classification, 23 cases (52%) were type II, 12 (27%) type I, seven (16%) type IV and two cases (5%) type III. Associated lesions were radial head fractures, found in 15 patients, coronoid ipsilateral fractures in seven patients, and neurological injuries in four. Radial head dislocation was reduced in 93% of the cases with closed maneuvers. Ulna fractures underwent open reduction and internal fixation in all 30 cases using 3.5 mm DCP plates. Complications after surgery occurred in 21 cases. Revision surgery was done in 15 cases. Outcomes after primary and revision surgery were good or excellent in 37 cases. Conclusions: In our series we observed that Monteggia lesion in adults is a serious injury with a high number of complications that often require revision surgeries. **Level of Evidence IV, Retrospective Study, Case Series.**

**Keywords:** Monteggia's fracture. Wounds and Injuries. Surgical Procedures, Operative.

**Citation:** Suarez R, Barquet A, Fresco R. Epidemiology and treatment of Monteggia lesion in adults: Series of 44 cases. *Acta Ortop Bras.* [online]. 2016;24(1):48-51. Available from URL: <http://www.scielo.br/aob>.

## INTRODUÇÃO

A lesão de Monteggia, definida como uma fratura de qualquer segmento da ulna associada a uma luxação da cabeça do rádio é uma lesão reconhecidamente grave, porém rara. Ela representa 0,7% de todas as fraturas e luxações do cotovelo em pacientes adultos.<sup>1-6</sup> Bado classificou essa lesão em 1956 da seguinte forma: tipo I, luxação anterior e angulação anterior; tipo II, luxação posterior e angulação posterior; tipo III, luxação lateral e angulação lateral; e tipo IV: luxação anterior da cabeça do rádio com fratura do terço proximal de ambos os ossos.<sup>1,5</sup> O tipo III é comumente encontrado apenas em crianças, é uma luxação anterior ou anterolateral da cabeça do rádio, além de uma fratura metafisária da ulna com

angulação lateral (usualmente em formato *greenstick*, quando os fragmentos resultantes da quebra não se separam completamente). O tipo IV é extremamente incomum.<sup>7</sup> É uma fratura da ulna no terço médio ou proximal, com luxação anterior da cabeça radial e uma terceira fratura radial superior, que é distal à tuberosidade bicipital. Pode ser considerada como uma variante do tipo I, apresentando, uma terceira fratura proximal do rádio.

Jupiter subclassificou as lesões tipo II da seguinte forma: IIa, fratura da ulna envolvendo a extremidade distal do olecrânio e do processo coronoide; IIb, fratura metafisária-diafisária distal ao processo coronoide; IIc, fratura da diáfise da ulna; e IIId, fratura da ulna até a metade do osso.<sup>8</sup>

Todos os autores declaram não haver nenhum potencial conflito de interesses referente a este artigo.

Trabalho realizado na Associação Espanhola, Banco de Seguros del Estado, Montevideo, Uruguay.  
Correspondência: Av. Brasil 2679, ap.101, Montevideo, Uruguay. [rsuarez2004@hotmail.com](mailto:rsuarez2004@hotmail.com)

Artigo recebido em 19/07/2015, aprovado em 30/09/2015.



O diagnóstico do componente do cotovelo é frequentemente perdido e o tratamento pode ser difícil com elevados resultados insatisfatórios. Há os chamados equivalentes, que resultam de um mecanismo patogênico comum, tal como descrito por Bado, mas que não correspondem à lesão típica de Monteggia.<sup>1</sup>

Existe um consenso de que o tratamento deve ser cirúrgico, e que esta lesão necessita ser tratada com urgência para melhores resultados.<sup>9-11</sup>

Devido à sua baixa frequência, o número de séries com número significativo de pacientes é baixo<sup>3,4</sup> e não identificamos nenhuma série publicada a partir de países Latino-Americanos. Com o objetivo de melhor descrever esta lesão rara, nós identificamos retrospectivamente pacientes com lesão de Monteggia de duas instituições uruguaias e descrevemos suas características, tratamento e evolução.

## MATERIAIS E MÉTODOS

Os registros clínicos e radiografias de todos os pacientes adultos (>18 anos de idade) com lesão de Monteggia assistidos em duas instituições em Montevidéu, Uruguai, entre 2006 e 2012 foram revisados retrospectivamente.

Esta pesquisa renunciou ao requisito de aprovação do Comitê de Ética e do Termo de Consentimento informado porque se tratou de estudo retrospectivo (revisão de prontuários).

Foram analisados os seguintes parâmetros: gênero, idade, mecanismo de lesão, tipo de lesão segundo a classificação de Bado e subclassificação de Jupiter, tipo de lesão (aberta ou fechada), fraturas associadas da cabeça do rádio e processo coronoide usando as classificações de Mason e Morrey, respectivamente.<sup>12,13</sup> As lesões neurológicas ou vasculares associadas, tratamento, complicações e resultados (usando a escala de Morrey para avaliação do resultado funcional).<sup>14</sup> (Anexo 1)

A análise estatística das diferenças foi realizada utilizando o teste exato de Fisher bicaudal, considerando-se como significativas aquelas com valor de  $p$  menor que 0,05.

## RESULTADOS

Foram identificados 44 pacientes com acompanhamento mínimo de 18 meses após cirurgia. As principais características dos pacientes são apresentadas na Tabela 1, enquanto os dados sobre o tratamento, complicações e os resultados estão apresentados na Tabela 2.

Dezessete pacientes apresentaram lesão do tipo I (38%), 23 apresentaram tipo II (52%), dois apresentaram tipo III (5%), e dois apresentaram tipo IV (5%). Quanto ao mecanismo de lesão de Monteggia, em 14 casos (32%) ela foi causada por fratura de alta energia em pacientes jovens (<45 anos), sendo todas as lesões Bado tipo I. Em 30 casos (68%) a lesão de Monteggia foi devido a um trauma de baixa energia em pacientes mais velhos, sendo três lesões tipo I e as demais do tipo II.

De acordo com a subclassificação de Jupiter das lesões de Bado tipo II, sete casos foram do tipo IIa (30%), 12 casos eram do tipo IIb (52%), um era do tipo IIc (4%) e três eram do tipo IIId (13%).

Pacientes com lesão Bado tipo I tinham idade média de 32 anos e eram predominantemente homens (75% vs. 25%), enquanto os pacientes com lesões tipo II tinham uma idade média de 49 anos de idade e a maioria eram mulheres (57% vs. 43%).

Em relação às fraturas associadas, as de cabeça do rádio foram observadas em dois pacientes (11%) com lesões do tipo I, e em 13 pacientes (56%) com lesões do tipo II. Fraturas da cabeça do rádio foram classificadas de acordo com a classificação de Mason, sendo oito casos do tipo três (55%), seis do tipo II (40%) e um do tipo I (5%). Em fraturas tipo I não houve fratura coronoide, enquanto que nas fraturas do tipo II, elas foram encontradas em sete casos (30%).

**Tabela 1.** Principais características dos 44 pacientes incluídos.

	Frequência absoluta	%
n	44	100
<b>Gênero</b>		
Homens	27	61
Mulheres	17	39
<b>Classificação de Bado</b>		
Tipo I	17	38
Tipo II	23	52
Tipo III	2	5
Tipo IV	2	5
<b>Classificação de Jupiter (de Bado tipo II; n=23)</b>		
2a	7	31
2b	12	52
2c	1	4
2d	3	13
<b>Ao menos uma lesão associada (n: 15)</b>	15	
Bado Tipo I: 2		34
Bado Tipo II: 13		
<b>Fratura da cabeça do rádio</b>	15	
Bado Tipo I: 2/17		34
Bado Tipo II: 13/23		
<b>Fratura coronoide</b>	7 (todas Bado Tipo II)	16
<b>Fratura aberta</b>	8 Bado Tipo I: 6 Bado Tipo II: 2	16
<b>Lesão ipsilateral de membros superiores</b>	9 Bado Tipo I: 7 Bado Tipo II: 2	20
<b>Lesões vasculares</b>	0	0
<b>Lesões neurológicas</b>	4 (todas Bado Tipo I)	10

**Tabela 2.** Tratamento, complicações e resultados.

	Frequência absoluta	%
<b>Osteossíntese da ulna</b>	44	100
DCP 3,5 mm	30	68
3,5 mm placa de reconstrução	1	2
1/3 tubo	1	2
Cerclagem	8	18
Fixação externa + DCP	4	9
Complicações	21	48
Reoperações	15	34
<b>Escore de Morrey</b>		
Bom e excelente	37	84
Ruim	7	16

De todas as fraturas coronoideas, sete casos foram do tipo III, de acordo com a classificação de Morrey (85%), um caso foi do tipo II (15%) e não houve casos do tipo I (0%). Todas as fraturas coronoideas foram associadas com fraturas da cabeça do rádio. Em relação à associação com lesões neurológicas, estas foram observadas em quatro pacientes com lesão tipo I (23%), e em nenhum paciente com lesão do tipo II. Não foram observadas lesões vasculares.

A associação de lesões de Monteggia com outras fraturas ipsilaterais de membro superior foi observada em sete pacientes com Bado tipo I (58%) e em dois pacientes com Bado tipo II (8%).

Para fixação da fratura ulnar foi realizada osteossíntese com placa DCP de 3,5 mm como único implante em 30 casos (68%), com um terço de placa tubular em dois casos (4%), com placa DCP 3,5 mm e fixadores externos em quatro casos (8%), com placa de reconstrução de 3,5 mm em um caso (3%) e cerclagem em oito casos (18%). Em 14 casos (93%) o deslocamento da cabeça do rádio foi tratado com redução fechada da ulna e em um caso (7%) foi necessária redução aberta.

Entre os pacientes que apresentaram fratura da cabeça do rádio, em dois casos (12%) foi utilizado tratamento não-cirúrgico, em cinco casos (35%) foi realizada a redução aberta e fixação interna, em cinco casos (35%) uma completa excisão foi realizado, e em três casos (17%) uma excisão parcial foi realizada. Prótese de substituição não foi usada em nenhum caso.

Em 21 casos (48%) ocorreram complicações na primeira cirurgia. As complicações foram: soltura do implante, desalinhamento da ulna, luxação rádio ulnar, pseudoartrose da ulna, necrose da cabeça do rádio, infecção pós-operatória, ossificação heterotópica, afrouxamento da osteossíntese da cabeça e do pescoço do rádio, consolidação atrasada do pescoço da fratura do rádio, sinostose radioulnar, neuropatia por deficiência, instabilidade rotatória posterolateral. Quinze dos pacientes (34%) que sofreram complicações necessitaram de reoperação.

Se levarmos em conta o método utilizado para a estabilização das fraturas da ulna, dos 31 pacientes que tinham placas (DCP e reconstrução), quatro exigiram reoperação (13%), enquanto 11 dos 13 (85%) necessitaram de reoperação quando foi utilizado um método de osteossíntese diferente.

Com relação aos resultados funcionais, estes foram satisfatórios, bons ou excelentes em 37 casos (84%), e insatisfatórios ou ruins em sete casos (16%). A partir destes sete pacientes com resultados insatisfatórios ou ruins, 71% tinham lesão tipo I (12/05), enquanto 28% tinham lesão tipo II (21/02;  $p=0,1$ ).

Não houve diferenças significativas nos resultados funcionais (excelente/bom/satisfatório vs. insatisfatório/ruim) em pacientes com lesões neurológicas, fraturas expostas e lesões ipsilaterais. Por outro lado, houve diferenças nestes resultados entre pacientes com fraturas radiais de cabeça (8/29 bons resultados vs. 5/2 maus resultados,  $p=0,0175$ ) e com fratura associada ao coronoide (3/34 bons resultados vs. 3/4 maus resultados,  $p=0,038$ ). Em lesões ipsilaterais do membro superior, havia seis bons resultados de 37 (31/6) e três maus resultados dos sete (3/4,  $p=0,97$ ).

Alguns fatores foram associados com resultados negativos: fraturas da cabeça do rádio, fraturas coronoides, tratamento com implantes diferentes de placas DCP 3,5 mm, bem como a necessidade de reoperações. Estatisticamente, não há resultados significativos para concluir se o tipo I ou tipo II influenciam os resultados. O mesmo ocorre em relação a lesões ipsilaterais, fraturas expostas e lesões neurológicas.

## DISCUSSÃO

Este trabalho relata uma das maiores séries de pacientes adultos com lesão de Monteggia é o primeiro, segundo nosso conhecimento, na América Latina. Outras séries com número similar de pacientes são as de Korner et al.<sup>2</sup> e Anel et al.<sup>3</sup>

Mostramos, como esses autores, uma preponderância de lesões tipo I em pacientes jovens, resultante de trauma de alta energia e associados a uma maior frequência de fraturas expostas, lesões neurológicas e lesões ipsilaterais do membro superior. Alguns autores relatam que estas lesões associadas estão ligadas a um prognóstico ruim.<sup>15</sup> Em nosso estudo, no entanto, a presença de tais lesões não teve impacto sobre os resultados funcionais de acordo com a pontuação de Morrey.

Por outro lado, pacientes com lesões tipo II tendem a ser mais velhos e ter um padrão diferente de lesões associadas, como fraturas da

cabeça do rádio e coronoides, esta última ocorrendo em nossa série em casos com fraturas da cabeça do rádio. Estas lesões do tipo II comumente resultam de trauma menos grave em pacientes mais velhos do que as com tipo I. A associação com outras fraturas pode ser devido à coexistência de fraqueza óssea associada. Além disso, a presença destas fraturas associadas, a necessidade frequente de procedimento cirúrgico adicional e a reabilitação tipicamente mais difícil podem levar a resultados funcionais ruins, como visto na nossa série e também no estudo de Korner et al.<sup>2</sup> e Ring et al.<sup>3</sup>

Em relação ao tratamento de lesões de Monteggia, é essencial realizar redução anatômica e fixação estável das fraturas da ulna com placa DCP 3,5 mm, LC-DCP ou, eventualmente, placas de reconstrução de 3,5 mm. Como vimos em nosso estudo, a utilização de placas de 3,5 mm, tanto DCP como as de reconstrução, permite obter uma fixação mais estável, tornando a necessidade de uma segunda cirurgia menos provável e melhorando, portanto, as chances de bom prognóstico funcional, evitando reoperações.<sup>18,19</sup>

A redução anatômica da ulna determina a redução da cabeça do rádio espontaneamente em 93% dos casos. Nos outros 7%, a redução aberta normalmente precisa ser realizada, encontrando o ligamento anular interposto. Se a redução fechada da luxação da cabeça do rádio não for possível após a redução anatômica correta e fixação de fratura de ulna, é necessária uma redução aberta para remover a interposição de tecidos moles.

Além disso, observou-se que, quando a redução não for anatômica ou estável, os resultados não são satisfatórios. Em nossa série observamos tratamento adequado da fratura ulnar. Quanto ao deslocamento da cabeça do rádio, a redução anatômica da luxação da cabeça do rádio e imobilização durante três semanas de imobilização pronossupinação.

Em fraturas radiais Mason tipo I, o tratamento deverá ser ortopédico. Nas fraturas da cabeça do rádio tipo II, a redução anatômica e fixação estável com mobilização precoce devem ser realizadas. De acordo com pesquisas anteriores, nas fraturas do tipo III, a excisão, quando feita, deve ser adiada. Se isso for feito em um estágio inicial, uma prótese que mantém o comprimento radial deve ser usada para evitar a interrupção da articulação radioulnar distal. Em ambos os casos, a mobilidade deve ter início precocemente.<sup>20</sup> Nosso estudo tem pontos fortes e fracos. Entre os pontos fortes, temos em nosso estudo um grande número de pacientes adultos com esta lesão incomum, e esses pacientes foram acompanhados por um longo período de tempo, com acompanhamento clínico e radiológico de no mínimo de 18 meses. Nosso estudo tem as limitações inerentes de uma série retrospectiva. Além disso, não fomos capazes de analisar detalhadamente as características das lesões de Bado tipos III e IV uma vez que, como esperado, devido à sua frequência e a população adulta incluída, nossa série reportou apenas quatro casos com tais lesões.

## CONCLUSÕES

Relatamos uma das maiores séries de pacientes com esta lesão. Trata-se de uma urgência cirúrgica em que a redução anatômica e estabilização com os implantes corretos são essenciais para bons resultados. Os fatores de risco para mau prognóstico, como fraturas associadas (coronoide, cabeça radial), lesão do nervo, e fraturas expostas devem ser prontamente identificados e considerados, uma vez que eles aumentam o risco de complicações e revisão cirúrgica.

**CONTRIBUIÇÕES DOS AUTORES:** RS (0000-0003-1205-1836)\* e AB (0000-0001-7826-2113)\* contribuíram para a concepção do estudo e estiveram a cargo de alguns dos procedimentos cirúrgicos e coleta de dados; RS e RF (0000-0001-5342-3486)\* contribuíram para a análise dos dados, discutiram os resultados e redigiram o manuscrito. Os três autores aprovaram o manuscrito final submetido à publicação. \*Número ORCID (*Open Researcher and Contributor ID*).

## REFERÊNCIAS

- Trillat A, Marsan C, Lapeyre B. Classification and treatment of Monteggia fractures. Apropos of 36 cases. Rev Chir Orthop Reparatrice Appar Mot. 1969;55(7):639-57.
- Korner J, Hoffmann A, Rudig L, Müller LP, Hessmann M, Lill H, et al. Monteggia injuries in adults: Critical analysis of injury pattern, management, and results. Unfallchirurg. 2004;107(11):1026-40.
- Ring D, Jupiter JB, Simpson NS. Monteggia fractures in adults. J Bone Joint Surg Am. 1998;80(12):1733-44.
- Ring D. Monteggia fractures. Orthop Clin North Am. 2013;44(1):59-66.
- Bado JL. The Monteggia lesion. Clin Orthop Relat Res. 1967;50:71-86.
- Bruce HE, Harvey JP, Wilson JC Jr. Monteggia fractures. J Bone Joint Surg Am. 1974;56(8):1563-76.
- Barquet A. Posterior dislocation of the ulna at the elbow with associated fracture of the radial shaft. Injury. 1984;15(6):390-2.
- Jupiter JB, Leibovic SJ, Ribbans W, Wilk RM. The posterior Monteggia lesion. J Orthop Trauma. 1991;5(4):395-402.
- Sotereanos DG, Darlis NA, Wright TW, Goitz RJ, King GJ. Unstable fracture-dislocations of the elbow. Instr Course Lect. 2007;56:369-76.
- Konrad GG, Kundel K, Kreuz PC, Oberst M, Sudkamp NP. Monteggia fractures in adults: long-term results and prognostic factors. J Bone Joint Surg Br. 2007;89(3):354-60.
- Llusà Perez M, Lamas C, Martínez I, Pidemunt G, Mir X. Monteggia fractures in adults. Review of 54 cases. Chir Main. 2002;21(5):293-7.
- Regan W, Morrey B. Fractures of the coronoid process of the ulna. J Bone Joint Surg Am. 1989;71(9):1348-54.
- Mason ML. Some observations on fractures of the head of the radius with a review of one hundred cases. Br J Surg. 1954;42(172):123-32.
- Morrey BF, Am KN, Chao EYM. Functional evaluation of the elbow. In: Morrey BF, editor. The elbow and its disorders. 2nd ed. Philadelphia: WB Saunders; 1993. p. 86-97.
- Givon U, Pritsch M, Levy O, Yosepovich A, Amit Y, Horoszowski H. Monteggia and equivalent lesions. A study of 41 cases. Clin Orthop Relat Res. 1997;(337):208-15.
- Fayaz HC, Jupiter JB. Monteggia fractures in adults. Acta Chir Orthop Traumatol Cech. 2010;77(6):457-62.
- Eathiraju S, Mudgal CS, Jupiter JB. Monteggia fracture-dislocations. Hand Clin. 2007;23(2):165-77.
- Hertel P, Verdenhalven T. Monteggia injuries. Orthopade. 1988;17(3):328-35.
- Siebenlist S, Schmidt-Horlohé K, Hoffmann R, Stöckle U, Lucke M. Proximal ulna fractures. Z Orthop Unfall. 2011;149(3):e1-e19.
- Poigenfürst J, Genelin F, Passler J, Rizzi C. Experiences with the treatment of Monteggia-type fractures in adults. Unfallchirurg. 1990;93(7):303-8.

### Anexo 1. Escore segundo Broberg e Morrey<sup>14</sup>.

Movimento	Grau de flexão (0,2 x arc)	Máx 27	Estabilidade	Normal	5
	Grau de pronação (0,1 x arc)	Máx 6		Moderado perda (percebida pelo paciente, sem limitações)	4
	Grau de supinação (0,1 x arc)	Máx 7		Moderada perda (limita algumas atividades)	2
		Grave perda (limita tarefas da vida diária)		0	
Força	Normal	20	Dor	Nenhuma	35
	Perda moderada (pronunciada, porém não limitante, 80% do lado contralateral)	13		Moderada (com atividade, sem medicação)	28
	Perda moderada (limita alguma atividade, 50% do lado contralateral)	5		Moderada (com ou após atividade)	15
	Grave perda (limita tarefas da vida diária, debilitante)	0	Grave (em repouso, medicação constante, debilitante)	0	
			Resultados	95-100 excelente	Excelente
				80-94 bom	Bom
				60-79 razoável	Razoável
				0-59 ruim	Ruim

# VISCOSSUPLEMENTAÇÃO EM OSTEOARTRITE DO TORNOZELO: UMA REVISÃO SISTEMÁTICA

VISCOSUPPLEMENTATION IN ANKLE OSTEOARTHRITIS: A SYSTEMATIC REVIEW

THIAGO BATISTA FALEIRO<sup>1</sup>, RENATA DA SILVA SCHULZ<sup>2</sup>, JORGE EDUARDO DE SCHOUCAIR JAMBEIRO<sup>3</sup>, ANTERO TAVARES NETO<sup>3</sup>, FERNANDO MOREIRA DELMONTE<sup>3</sup>, GILDÁSIO DE CERQUEIRA DALTRO<sup>4</sup>

1. Hospital Universitário Edgard Santos, Salvador, BA, Brasil.

2. Universidade Jorge Amado, Salvador, BA, Brasil.

3. Hospital Santa Izabel, Salvador, BA, Brasil.

4. Universidade Federal da Bahia, Faculdade de Medicina da Bahia, Salvador, BA, Brasil.

## RESUMO

Avaliar a eficácia da viscosuplementação em pacientes com osteoartrite do tornozelo. Esta é uma revisão sistemática com objetivo de avaliar as evidências na literatura sobre o emprego de viscosuplementação em osteoartrite do tornozelo. Foram considerados para revisão estudos prospectivos randomizados e cegos envolvendo o emprego de viscosuplementação em osteoartrite do tornozelo. Foram identificados 1.961 artigos nas diferentes bases de dados. Após análise de cada um dos artigos foram incluídos cinco artigos na revisão. O tratamento com ácido hialurônico intra-articular é uma modalidade terapêutica segura, que melhora significativamente os escores funcionais dos pacientes, porém sem evidências de superioridade em relação a outros tratamentos conservadores. Novos ensaios clínicos com maior número de pacientes são necessários para que se possa recomendar sua utilização e responder às perguntas ainda em aberto. **Revisão Sistemática de Ensaios Clínicos Randomizados.**

**Descritores:** Osteoartrite. Viscosuplementação. Ácido hialurônico.

## ABSTRACT

To evaluate the efficacy of viscosupplementation in patients with osteoarthritis of the ankle. A systematic review to evaluate the evidence in the literature on the use of viscosupplementation for osteoarthritis of the ankle. For this review, we considered blind randomized prospective studies involving the use of viscosupplementation for osteoarthritis of the ankle. A total of 1,961 articles were identified in various databases. After examining each of the articles, five articles were included in this review. Treatment with intraarticular hyaluronic acid is a safe treatment modality that significantly improves functional scores of patients, with no evidence of superiority in relation to other conservative treatments. Further clinical trials with larger numbers of patients are needed so that we can recommend its use and address unanswered questions. **Systematic Review of Randomized Clinical Trials.**

**Keywords:** Osteoarthritis. Viscosupplementation. Hyaluronic acid.

**Citação:** Faleiro TB, Schulz RS, Jambeiro JES, Tavares Neto A, Delmonte FM, Daltro GC. Viscosuplementação em osteoartrite do tornozelo: uma revisão sistemática. *Acta Ortop Bras.* [online]. 2016;24(1):52-4. Disponível em URL: <http://www.scielo.br/aob>.

**Citation:** Faleiro TB, Schulz RS, Jambeiro JES, Tavares Neto A, Delmonte FM, Daltro GC. Viscosupplementation in ankle osteoarthritis: a systematic review. *Acta Ortop Bras.* [online]. 2016;24(1):52-4. Available from URL: <http://www.scielo.br/aob>.

## INTRODUÇÃO

A osteoartrite (OA) é a doença reumática mais prevalente entre indivíduos com mais de 65 anos de idade.<sup>1</sup> A doença pode ter impacto em diferentes aspectos da vida dos pacientes incluindo atividades sociais, relacionamentos, autoimagem corporal e bem estar emocional.<sup>2,3</sup> Segundo o Centro de Controle e Prevenção de Doenças dos Estados Unidos, o custo direto e indireto anual estimado para o tratamento da OA é de 86,2 bilhões de dólares e no ano de 2030 a doença deverá afetar cerca de 63 milhões de americanos.<sup>4</sup> Vários fatores podem influenciar o início e a progressão da OA, tais como: a idade, mudanças no metabolismo, fatores genéticos e hormonais, alterações biomecânicas e processos inflamatórios articulares.<sup>1,5</sup> A osteoartrite primária do tornozelo é rara, sendo mais comum secundária a fraturas ou instabilidade ligamentar crônica.<sup>6</sup> Nos últimos anos tem havido, tanto no Brasil quanto no mundo, aumento da incidência de osteoartrite do tornozelo em suas formas pós-traumáticas e inflamatórias.<sup>7</sup> Quando clinicamente evidente, a OA é caracterizada por dor articular, limitação de movimento, crepitação, derrame ocasional,

e graus variáveis de inflamação sem efeitos sistêmicos.<sup>8</sup> O tratamento conservador tradicional para a AO do tornozelo inclui analgésicos simples, anti-inflamatórios não esteroides (AINE), injeções intra-articulares de corticosteroides, fisioterapia, modificação de atividade e redução de peso.<sup>1,9</sup> Novas alternativas para o tratamento cirúrgico têm sido desenvolvidas, porém, apesar da melhora nos resultados da artroplastia de tornozelo, a artrodese da articulação ainda é considerada o padrão-ouro para o tratamento nos casos de falha do tratamento conservador.<sup>10</sup> Apesar disso, a sobrecarga das articulações vizinhas e as sequelas que delas decorrem, com conseqüente deterioração da qualidade funcional do paciente, após artrodese tibiotársica, mantém a busca por alternativas terapêuticas.<sup>11</sup> O conceito de viscosuplementação foi desenvolvido na década de 60 por Bazals et al.,<sup>12</sup> porém apenas na final da década de 80 na Itália e Japão foi dado início a seu uso clínico para tratamento de osteoartrite de joelho.<sup>13</sup> O ácido hialurônico tem propriedades tanto viscosas como elásticas e o grau em que cada uma predomina depende das condições de carga. Isso permite que o fluido sinovial tenha a capacidade única de funcionar de forma diferente

Todos os autores declaram não haver nenhum potencial conflito de interesses referente a este artigo.

Trabalho realizado no Hospital Universitário Edgard Santos, Salvador, BA, Brasil.

Correspondência: Rua Doutor Augusto Viana, S/N, Canela, Salvador, BA, Brasil. 40110-060. [thiagofaleiro@yahoo.com.br](mailto:thiagofaleiro@yahoo.com.br)

Artigo recebido em 19/08/2014, aprovado em 05/08/2015.

dependendo da quantidade de força de cisalhamento aplicada.<sup>14</sup> Apesar de amplamente utilizada para o tratamento da osteoartrite de joelho, a evidência para a sua utilidade na osteoartrite do tornozelo é limitada.<sup>15</sup> O objetivo da atual revisão foi avaliar se há dados na literatura que suportem a indicação da viscosuplementação para o tratamento conservador da osteoartrite do tornozelo.

## MÉTODOS

Foram considerados para revisão sistemática estudos prospectivos randomizados e cegos envolvendo o emprego de viscosuplementação em osteoartrite do tornozelo. Estudos envolvendo pacientes de todas as idades e dos sexos masculino e feminino, com osteoartrite da articulação tibiotalar (definido radiográfico e clinicamente) foram incluídos e os desfechos avaliados foram dor e desempenho funcional. As buscas pelos artigos foram conduzidas nas seguintes bases de dados eletrônicas: *Medline* (1966 até 20 de maio de 2014); *Embase* (1988 até 20 de maio de 2014); *Cochrane Database of Systematic Reviews* (1988 até 20 de maio de 2014). Os descritores utilizados foram: “ankle”, “osteoarthritis”, “viscosupplementation” e “hyaluronic acid”.

As referências dos estudos selecionados também foram analisadas em busca de artigos que poderiam ter sido perdidos na busca eletrônica.

Para minimizar erros e reduzir o potencial de viés a busca pelos artigos foi realizada independentemente por dois pesquisadores. As divergências foram resolvidas por meio de discussão em grupo entre os autores.

A seleção foi feita através da revisão do título e resumo para identificar artigos potencialmente relevantes para análise. Quando o título, palavras-chave, ou resumo revelaram informações insuficientes para determinar a adequação para a inclusão foi realizada análise do artigo completo.

Para avaliação da qualidade interna dos trabalhos foram utilizados os critérios descritos por Jadad et al.<sup>16</sup> São considerados na análise a randomização, cegamento dos participantes e perda de acompanhamento ou exclusões. A pontuação máxima é de cinco pontos e um estudo é considerado de má qualidade se receber um escore  $\leq$  três.

## RESULTADOS

Foram identificados no total 1.961 artigos nas diferentes bases de dados. A análise do título e resumos permitiu a exclusão de 1940 artigos por não serem prospectivos, randomizados e cegos. Outros 13 foram excluídos por duplicação. Sendo assim, restaram sete artigos com metodologia adequada para inclusão na revisão sistemática. Porém um trabalho de Salk et al.<sup>17,18</sup> foi publicado em duas diferentes revistas tendo sido então incluído apenas um dos trabalhos<sup>17</sup> por apresentar melhor descrição da metodologia. A análise do texto completo dos artigos levou a exclusão de mais um artigo por ausência de randomização dos grupos. Portanto, foram incluídos cinco artigos na revisão com um universo total de 170 pacientes. Dos cinco artigos avaliados, três compararam o emprego de viscosuplementação com controle utilizando solução salina.<sup>17,19,20</sup> O quarto<sup>21</sup> comparou quatro diferentes regimes de viscosuplementação (doses únicas de 1,2 ou 3 ml de ácido hialurônico e um quinto grupo com regime de três semanas com 1ml por semana) e o quinto trabalho avaliou o emprego de ácido hialurônico com terapia de exercícios.<sup>22</sup> As características dos estudos selecionados estão demonstradas no Quadro 1.

A técnica empregada para a realização das infiltrações variou de acordo com os trabalhos. A via anteromedial foi descrita por Salk et al.<sup>17</sup> e Witteveen et al.<sup>21</sup> precedidas de anestesia local no subcutâneo. Karatosun et al.<sup>22</sup> e Cohen et al.<sup>20</sup> não informam se a via utilizada foi anteromedial ou lateral, enquanto, DeGroot et al.<sup>19</sup> relata o emprego das duas, sem no entanto, definir quais critérios

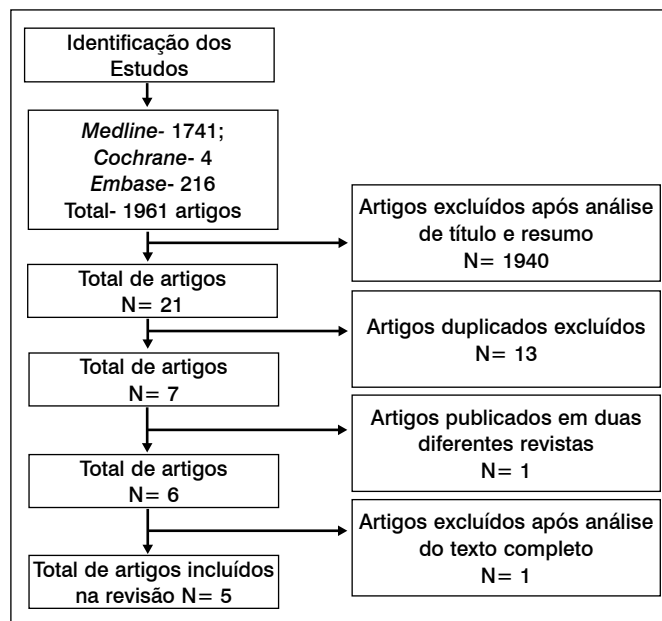


Figura 1. Fluxograma de pesquisa.

Quadro 1. Características dos estudos incluídos na revisão sistemática.

1º Autor	Ano	Local do estudo	Intervenção	Nº pacientes	Escore Jadad et al. <sup>16</sup>
Cohen et al. <sup>20</sup>	2008	Canadá	AH X Solução salina	30	3
Salk et al. <sup>17</sup>	2006	EUA	AH X Solução salina	20	3
DeGroot et al. <sup>19</sup>	2012	EUA	AH X Solução salina	64	4
Karatosun et al. <sup>22</sup>	2008	Turquia	AH X Terapia física	30	3
Witteveen et al. <sup>21</sup>	2010	Holanda	4 regimes de AH	26	3

Ano= Ano de publicação; AH=ácido hialurônico.

utilizou para a escolha entre as diferentes técnicas ou se houve diferença na evolução dos pacientes. DeGroot<sup>19</sup> e Cohen et al.<sup>20</sup> relataram o emprego de fluoroscopia.

Os resultados dos estudos que utilizaram como controle solução salina avaliaram diferentes desfechos clínicos. Cohen et al.<sup>20</sup> escolheram como desfecho primário o “Ankle Osteoarthritis Score” (AOS) em quatro períodos (segunda e sexta semanas e terceiro e sexto meses). Foi relatada melhora nos dois grupos, maior em todas as avaliações nos pacientes submetidos a viscosuplementação, porém com diferença estatisticamente significativa apenas no terceiro mês. DeGroot et al.<sup>19</sup> utilizou o “American Orthopaedic Foot and Ankle Score” (AOFAS) com desfecho primário e o AOS como secundário na sexta e décima segunda semanas. Nos pacientes que receberam viscosuplementação foi observada melhora em ambos escores em relação ao período pré-tratamento, porém significativa apenas quando considerado o AOFAS. No grupo controle houve melhora significativa apenas na décima segunda semana, considerado o score AOS. Não foi observada diferença significativa entre os grupos em nenhuma das avaliações. Salk et al.<sup>17</sup> utilizaram a análise do score AOS aos três e seis meses como desfecho primário. Em ambos os grupos houve melhora em relação ao início do estudo, porém sem diferença significativa entre eles. Karatosun et al.<sup>22</sup> compararam o ácido hialurônico intra-articular com terapia baseada em exercícios. Nos dois grupos foi identificada melhora no AOFAS Ankle – Hindfoot Score aos 12 meses de seguimento, porém sem diferença estatisticamente significativa entre os grupos. Witteveen et al.<sup>21</sup> tentaram determinar o melhor regime de viscosuplementação comparando o uso de 1, 2 ou 3 ml em dose

única ou 1 dose semanal de 1 ml por três semanas. Concluiu que houve melhora nos quatro grupos com melhor resposta naquele submetido a três infiltrações.

Todos os trabalhos relataram baixa taxa de complicações sem que nenhuma tenha sido considerada grave.

## DISCUSSÃO

A viscosuplementação com ácido hialurônico intra-articular foi aprovada nos Estados Unidos em 1997 e os *guidelines* do Colégio Americano de Reumatologia contemplam sua utilização para o tratamento de osteoartrite de joelho desde o ano 2000.<sup>23,24</sup> Em 2008 a Sociedade Internacional de Pesquisa da Osteoartrite citou o ácido hialurônico articular como modalidade terapêutica com benefícios prolongados para o tratamento de pacientes com osteoartrite do joelho e quadril.<sup>25</sup> Apesar de mais de uma década de uso clínico, persiste na literatura poucos estudos sobre sua utilização na articulação do tornozelo. Após ampla busca foram encontrados apenas cinco artigos com grau 1 de evidência e desses quatro apresentam baixa qualidade interna. Este baixo nível de evidência dos trabalhos sobre viscosuplementação se repete em publicações sobre cirurgia do pé e tornozelo em outros temas não tendo havido ao longo da última década melhoria significativa na qualidade dos estudos.<sup>26</sup>

Diversas técnicas podem ser empregadas para aumentar a acurácia das infiltrações como, por exemplo, o ultrassom, a fluoroscopia e tomografia.<sup>27,28</sup> Apesar disso, a relação entre uma maior eficácia no procedimento de infiltração e melhor evolução clínica dos pacientes

precisa ser melhor estudada.<sup>29</sup> Nos trabalhos selecionados observou-se que todos os autores optaram pela técnica por via anterior e dois deles utilizaram fluoroscopia. Não foram encontradas na literatura evidências de que o emprego de fluoroscopia seja capaz de proporcionar benefícios aos pacientes submetidos a viscosuplementação do tornozelo, devendo esse tema ser abordado por pesquisas no futuro. O objetivo inicial dos autores era realizar uma metanálise de trabalhos selecionados. Porém devido a heterogeneidade no desenho dos estudos não foi possível realizar análise estatística.

As evidências atuais sugerem que a viscosuplementação para o tratamento de osteoartrite do tornozelo é um método seguro e eficaz, porém sem superioridade clínica comprovada quando comparada a outras medidas de tratamento conservador. Além disso, faltam dados que indiquem quais grupos de pacientes se beneficiam com essa terapia, qual melhor regime terapêutico, qual a melhor técnica para efetuar o procedimento e qual o papel das técnicas por imagem (US, tomografia, fluoroscopia).

## CONSIDERAÇÕES FINAIS

O tratamento com ácido hialurônico intra-articular é uma modalidade terapêutica segura, que promove melhora significativa nos escores funcionais dos pacientes, porém sem evidências de superioridade em relação a outras medidas de tratamento conservador. Novos ensaios clínicos com maior número de pacientes são necessários para que se possa recomendar sua utilização e responder às perguntas ainda em aberto.

**CONTRIBUIÇÕES DOS AUTORES:** Este manuscrito é um estudo multi-institucional. Cada autor contribuiu individual e significativamente para o desenvolvimento do manuscrito. Todos os aspectos do estudo contaram com a participação de todos os autores, foram definidas duplas que ficaram encarregadas de desenvolver alguns aspectos específicos: ATN (0000-0003-1888-7212)\* e FMD (0000-0002-2420-7984)\* foram os principais colaboradores para a definição da metodologia do estudo; TBF (0000-0002-6122-3609)\* e RSS (0000-0003-4308-7460)\* foram os responsáveis pela busca ativa e seleção dos artigos incluídos na revisão sistemática; JESJ (0000-0001-8810-4127)\* e GCD (0000-0002-4802-7953)\* analisaram os resultados e coordenaram a redação da discussão e conclusão. \*Número ORCID (*Open Researcher and Contributor ID*).

## REFERÊNCIAS

- Coimbra IB, Pastor EH, Greve JMD, Puccinelli MLC, Fuller R, Cavalcanti FS, et al. Osteoartrite (artrose): tratamento. *Rev Bras Reumatol*. 2004;44(6):450-3.
- Carr AJ. Beyond disability: measuring the social and personal consequences of osteoarthritis. *Osteoarthritis Cartilage*. 1999;7(2):230-8.
- Moreland LW. Intra-articular hyaluronan (hyaluronic acid) and hylans for the treatment of osteoarthritis: mechanisms of action. *Arthritis Res Ther*. 2003;5(2):54-67.
- Hootman JM, Helmick CG. Projections of US prevalence of arthritis and associated activity limitations. *Arthritis Rheum*. 2006;54(1):226-9.
- Brandt KD, Dieppe P, Radin E. Etiopathogenesis of osteoarthritis. *Med Clin North Am*. 2009;93(1):1-24.
- Saltzman CL, Salamon ML, Blanchard GM, Huff T, Hayes A, Buckwalter JA, Amendola A. Epidemiology of ankle arthritis: report of a consecutive series of 639 patients from a tertiary orthopaedic center. *Iowa Orthop J*. 2005;25:44-6.
- Nery C, Fernandes TD, Réssio C, Fuchs ML, Santos ALG, Ortiz RT. Artroplastia total de tornozelo: experiência brasileira com a prótese Hintegra. *Rev Bras Ortop*. 2010;45(1):92-100.
- Grogan KA, Chang TJ, Salk RS. Update on viscosupplementation in the treatment of osteoarthritis of the foot and ankle. *Clin Podiatr Med Surg*. 2009;26(2):199-204.
- Adams ME. An analysis of clinical studies of the use of crosslinked hyaluronan, hylan, in the treatment of osteoarthritis. *J Rheumatol Suppl*. 1993;39:16-8.
- Hendrickx RP, Stufkens SA, de Bruijn EE, Siersevelt IN, van Dijk CN, Kerkhoffs GM. Medium- to long-term outcome of ankle arthrodesis. *Foot Ankle Int*. 2011;32(10):940-7.
- Fuchs S, Sandmann C, Skwara A, Chylarecki C. Quality of life 20 years after arthrodesis of the ankle. A study of adjacent joints. *J Bone Joint Surg Br*. 2003;85(7):994-8.
- Balazs EA, Denlinger JL. Viscosupplementation: a new concept in the treatment of osteoarthritis. *J Rheumatol Suppl*. 1993;39:3-9.
- Valiveti M, Reginato AJ, Falasca GF. Viscosupplementation for degenerative joint disease of shoulder and ankle. *J Clin Rheumatol*. 2006;12(3):162-3.
- Conduah AH, Baker CL, Baker CL. Managing joint pain in osteoarthritis: safety and efficacy of hylan G-F 20. *J Pain Res*. 2009;2:87-98.
- Migliore A, Giovannangeli F, Bizzi E, Massafra U, Alimonti A, Laganà B, et al. Viscosupplementation in the management of ankle osteoarthritis: a review. *Arch Orthop Trauma Surg*. 2011;131(1):139-47.
- Jadad AR, Moore RA, Carroll D, Jenkinson C, Reynolds DJ, Gavaghan DJ, et al. Assessing the quality of reports of randomized clinical trials: is blinding necessary? *Control Clin Trials*. 1996;17(1):1-12.
- Salk RS, Chang TJ, D'Costa WF, Soomekh D, Grogan KA. Sodium hyaluronate in the treatment of osteoarthritis of the ankle: a controlled, randomized, double-blind pilot study. *J Bone Joint Surg Am*. 2006;88(2):295-302.
- Salk R, Chang T, D'Costa W, Soomekh D, Grogan K. Viscosupplementation (hyaluronans) in the treatment of ankle osteoarthritis. *Clin Podiatr Med Surg*. 2005;22(4):585-97.
- DeGroot H 3rd, Uzunishvili S, Weir R, Al-omari A, Gomes B. Intra-articular injection of hyaluronic acid is not superior to saline solution injection for ankle arthritis: a randomized, double-blind, placebo-controlled study. *J Bone Joint Surg Am*. 2012;94(1):2-8.
- Cohen MM, Altman RD, Hollstrom R, Hollstrom C, Sun C, Gipson B. Safety and efficacy of intra-articular sodium hyaluronate (Hyalgan) in a randomized, double-blind study for osteoarthritis of the ankle. *Foot Ankle Int*. 2008;29(7):657-63.
- Witteveen AG, Siersevelt IN, Blankevoort L, Kerkhoffs GM, van Dijk CN. Intra-articular sodium hyaluronate injections in the osteoarthritic ankle joint: effects, safety and dose dependency. *Foot Ankle Surg*. 2010;16(4):159-63.
- Karatosun V, Unver B, Ozden A, Ozay Z, Gunal I. Intra-articular hyaluronic acid compared to exercise therapy in osteoarthritis of the ankle. A prospective randomized trial with long-term follow-up. *Clin Exp Rheumatol*. 2008;26(2):288-94.
- Sun SF, Chou YJ, Hsu CW, Chen WL. Hyaluronic acid as a treatment for ankle osteoarthritis. *Curr Rev Musculoskelet Med*. 2009;2(2):78-82.
- American College of Rheumatology Subcommittee on Osteoarthritis Guidelines. Recommendations for the medical management of osteoarthritis of the hip and knee: 2000 update. *Arthritis Rheum*. 2000;43(9):1905-15.
- Zhang W, Moskowitz RW, Nuki G, Abramson S, Altman RD, Arden N, et al. OARSI recommendations for the management of hip and knee osteoarthritis. Part II: OARSI evidence-based, expert consensus guidelines. *Osteoarthritis Cartilage*. 2008;16(2):137-62.
- Zaidi R, Abbassian A, Cro S, Guha A, Cullen N, Singh D, et al. Levels of evidence in foot and ankle surgery literature: progress from 2000 to 2010? *J Bone Joint Surg Am*. 2012;94(15):e1121-10.
- Saifuddin A, Abdus-Samee M, Mann C, Singh D, Angel JC. CT guided diagnostic foot injections. *Clin Radiol*. 2005;60(2):191-5.
- Günaydin I, Pereira PL, Daikeler T, Mohren M, Trübenbach J, Schick F, et al. Magnetic resonance imaging guided corticosteroid injection of the sacroiliac joints in patients with therapy resistant spondyloarthritis: a pilot study. *J Rheumatol*. 2000;27(2):424-8.
- Cunnington J, Marshall N, Hide G, Bracewell C, Isaacs J, Platt P, et al. A randomized, double-blind, controlled study of ultrasound-guided corticosteroid injection into the joint of patients with inflammatory arthritis. *Arthritis Rheum*. 2010;62(7):1862-9.

# REVENGE®

cloridrato de tramadol + paracetamol  
**A ESCOLHA CERTA**  
**NO COMBATE À DOR**

Vários estudos confirmam que a associação de **Revange®** (fixa de tramadol + paracetamol) é **SUPERIOR** à associação de codeína + paracetamol, oferecendo:<sup>1</sup>

- »» **MAIOR EFICÁCIA<sup>1</sup>**
- »» **MENOS ANALGÉSICOS ADICIONAIS<sup>1</sup>**
- »» **MAIOR ADESÃO AO TRATAMENTO<sup>1</sup>**

RÁPIDO INÍCIO DE AÇÃO  
**17 MINUTOS<sup>2</sup>**

**SEGURANÇA**  
MENOR INCIDÊNCIA  
DOS EFEITOS ADVERSOS<sup>1</sup>

Referências Bibliográficas: 1) ALFANO, G. et al. Analgesia with paracetamol/tramadol vs. paracetamol/codeine in once DaySurgery; a randomized open study. European Review for Medical and Pharmacological Sciences, v.15, p.205- 210, 2011. 2) MEDVE, R.A.; WANG, J.; KARIM, R. Tramadol and acetaminophen tablets for dental pain. Anesth Prog, v.48, n.3, p.79-81, 2001.

**Contraindicações:** hipersensibilidade ao tramadol, paracetamol ou a qualquer componente da fórmula ou aos opioides; intoxicações agudas pelo álcool, hipnóticos, analgésicos de ação central, opioides ou psicotrópicos; pacientes em tratamento com inibidores da monoaminoxidase (MAO) ou tratados com estes agentes nos últimos 14 dias. **Interações medicamentosas:** REVANGE® comprimido revestido não é recomendado como medicação pré-operatória obstétrica ou na analgesia pós-parto em lactantes, pois a segurança em lactentes e recém-nascidos não foi estudada. REVANGE® é um medicamento. Durante seu uso, não dirija veículos ou opere máquinas, pois sua agilidade e atenção podem estar prejudicadas.

REVANGE®: cloridrato de tramadol e paracetamol, 37,5 MG + 325 MG comprimidos revestidos. USO ORAL. USO ADULTO. Indicações: dores moderadas a severas de caráter agudo, subagudo e crônico. **Contraindicações:** hipersensibilidade ao tramadol, paracetamol ou a qualquer componente da fórmula ou aos opioides; intoxicações agudas pelo álcool, hipnóticos, analgésicos de ação central, opioides ou psicotrópicos; pacientes em tratamento com inibidores da monoaminoxidase (MAO) ou tratados com estes agentes nos últimos 14 dias. **Cuidados e advertências:** convulsões foram relatadas em pacientes recebendo tramadol na dose recomendada. Relatos espontâneos pós-comercialização indicam que o risco de convulsões está aumentado com doses de tramadol acima das recomendadas. A administração de tramadol pode aumentar o risco de convulsão em pacientes tomando inibidores da MAO, neuroleptícos ou outros fármacos que reduzem o limiar convulsivo. REVANGE® comprimido revestido não deve ser administrado à pacientes dependentes de opioides. O tramadol reinicia a dependência física em alguns pacientes previamente dependentes de outros opioides. REVANGE® comprimido revestido deve ser usado com cautela e em dose reduzida em pacientes recebendo depressores do SNC como álcool, opioides, agentes anestésicos, fenotiazinas, tranquilizantes ou sedativos hipnóticos. REVANGE® comprimido revestido deve ser usado com bastante cautela em pacientes sob tratamento com inibidores da monoaminoxidase pois os estudos em animais mostraram aumento da incidência de óbito com a administração combinada de inibidores da MAO e tramadol. **Precauções e advertências:** REVANGE® comprimido revestido não deve ser administrado em conjunto com outros produtos à base de tramadol ou paracetamol. REVANGE® comprimido revestido deve ser administrado com cautela em pacientes sob risco de depressão respiratória. REVANGE® comprimido revestido deve ser usado com cautela em pacientes com pressão intracraniana aumentada ou traumatismo craniano. Alterações da pupila (miose) provocadas pelo tramadol podem mascarar a existência, extensão ou curso da patologia intracraniana. **Gravidez e lactação:** uso na gravidez e lactação: REVANGE® comprimido revestido somente deverá ser utilizado durante a gravidez se o potencial benefício justificar o potencial risco para o feto. **Interações medicamentosas:** REVANGE® comprimido revestido não é recomendado como medicação pré-operatória obstétrica ou na analgesia pós-parto em lactantes, pois a segurança em lactentes e recém-nascidos não foi estudada. **Reações adversas:** efeitos sobre a capacidade de dirigir e operar máquinas: mesmo quando usado de acordo com as instruções, REVANGE® comprimido revestido pode afetar a habilidade mental ou física necessária para a realização de tarefas potencialmente perigosas como dirigir ou operar máquinas, especialmente ao início do tratamento, na mudança de outro produto para REVANGE® comprimido revestido e na administração concomitante de outras drogas de ação central e, em particular, do álcool. REVANGE® é um medicamento. Durante seu uso, não dirija veículos ou opere máquinas, pois sua agilidade e atenção podem estar prejudicadas. Os eventos adversos relatados com maior frequência ocorreram no sistema nervoso central e gastrointestinal, sendo que os relatos mais comuns foram vertigem, náusea e sonolência. **Posologia:** a dose diária máxima de REVANGE® comprimido revestido é 1 a 2 comprimidos a cada 4 a 6 horas de acordo com a necessidade para alívio da dor, até o máximo de 8 comprimidos ao dia. A administração dos comprimidos pode ser feita independentemente das refeições. Nas condições dolorosas crônicas, o tratamento deve ser iniciado com 1 comprimido ao dia e aumentado em 1 comprimido a cada 3 dias, conforme a tolerância do paciente, até atingir a dose de 4 comprimidos ao dia. Depois disso, REVANGE® comprimido revestido pode ser administrado na dose de 1-2 comprimidos a cada 4-6 horas, até o máximo de 8 comprimidos ao dia. Nas condições dolorosas agudas, o tratamento pode ser iniciado com a dose terapêutica completa (1-2 comprimidos a cada 4-6 horas), até o máximo de 8 comprimidos ao dia. **Pacientes com disfunção renal:** em pacientes com "clearance" de creatinina inferior a 30 mL/min, recomenda-se aumentar o intervalo entre as administrações de REVANGE® comprimido revestido de forma a não exceder 2 comprimidos a cada 12 horas. **VENDA SOB PRESCRIÇÃO MÉDICA SÓ PODE SER VENDIDO COM RETENÇÃO DA RECEITA.** Farmacêutica Responsável: Gabriela Mallmann CRF-SP 30.138. MS - 1.0573.0440. MB02 SAP 4389200. Material técnico científico de distribuição exclusiva à classe médica.

Abri/2016



# ARTROLIVE

sulfato de glicosamina sulfato de condroitina

Você confia, a ciência comprova.

Eficácia comprovada  
pode mover seu paciente<sup>1</sup>.

Maior estudo clínico com comprovação  
de analgesia sustentada<sup>1</sup>.

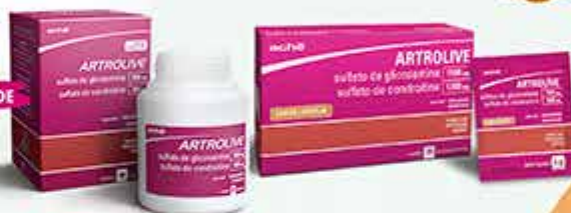- ▲ Uniformização de dados e parâmetros internacionais de seleção e avaliação de pacientes<sup>1</sup>.
- ▲ Comprovação da eficácia clínica com analgesia sustentada, permitindo diminuição no consumo de analgésicos no tratamento da osteoartrite<sup>1</sup>.

Cuidados  
pela  
Vida

Programa Cuidados pela Vida  
0800 777 8432

<sup>1</sup> <http://www.artrolive-mil.com/estudos>  
<sup>2,3</sup> <http://www.achelab.com/indicadores>

MAIS ACESSIBILIDADE  
MENOR CUSTO<sup>2,3</sup>



NOVA APRESENTAÇÃO  
CADA COM  
30  
SACHÊS<sup>1</sup>



Jairo Ramos,  
o idealizador da  
Associação Médica  
Brasileira.

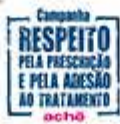

Pioneirismo e Liderança  
movimentam o mundo.

**Contraindicação:** Pacientes que apresentem hipersensibilidade a quaisquer dos componentes da sua fórmula. Interação medicamentosa: E recomendável que pacientes diabéticos monitorem seus níveis sanguíneos de glicose mais frequentemente durante o tratamento com Artrolive.

Referências Bibliográficas: 1) FROVENZA, J.R. et al. Combined Glucosamine And Chondroitin Sulfate, Once Of Three Times Daily, Provide Clinically Relevant Analgesia In Knee Osteoarthritis. Clin Rheumatol (2014). 2) Kairós Web Brasil. Disponível em: <<http://brasil.kairósweb.com>>. Acesso em: Jan/2016. 3) Programa Cuidados Pela Vida (o programa Cuidados Pela Vida pode alterar ou interromper esta campanha sem aviso prévio. Desconto calculado sobre o Preço ao Consumidor) 4) Bula do produto Artrolive: sachê. Farmacêutica Responsável: Gabriela Mallmann. Guarulhos, SP. Achê Laboratórios Farmacêuticos S.A. Material técnico-científico exclusivo à classe médica. 5) FROVENZA, J.R. et al. Combined Glucosamine And Chondroitin Sulfate, Once Of Three Times Daily, Provide Clinically Relevant Analgesia In Knee Osteoarthritis. [ABSTRACT] Arthritis Rheum, v. 64, supl. 10, p. 1135, 2012.

ARTROLIVE CAPS, sulfato de glicosamina + sulfato de condroitina, MS - 1.0573.0296, INDICAÇÕES: ARTROLIVE é indicado para osteoartrite, osteoartrite ou artrose em todas as suas manifestações. CONTRAINDICAÇÕES: ARTROLIVE é CONTRAINDICADO EM PACIENTES QUE APRESENTEM HIPERSENSIBILIDADE A QUALQUER DOS COMPONENTES DE SUA FÓRMULA, GRAVIDEZ E LACTAÇÃO. PRECAUÇÕES E ADVERTÊNCIAS: SÃO NECESSÁRIOS O DIAGNÓSTICO PRECISO E O ACOMPANHAMENTO CUIDADOSO DE PACIENTES COM SINTOMAS INDICATIVOS DE AFEÇÃO GASTROINTESTINAL, HISTÓRIA DE ÚLCERA GÁSTRICA OU INTESTINAL, DIABETES MELLITUS, OU A CONSTATAÇÃO DE DISTÚRBIO DO SISTEMA HEMATOPOIÉTICO OU DA COAGULAÇÃO SANGÜÍNEA ASSIM COMO PORTADORES DE INSUFICIÊNCIA DAS FUNÇÕES RENAL, HEPÁTICA OU CARDÍACA, SE OCORRER EVENTUALMENTE ÚLCERA PÉPTICA OU SANGRAMENTO GASTROINTESTINAL EM PACIENTES SOB TRATAMENTO, A MEDICAÇÃO DEVERIA SER SUSPENSA IMEDIATAMENTE, DEVIDO À INEXISTÊNCIA DE INFORMAÇÕES TOXICOLÓGICAS DURANTE O PERÍODO GESTACIONAL. ARTROLIVE NÃO ESTÁ INDICADO PARA SER UTILIZADO DURANTE A GRAVIDEZ. NÃO EXISTEM INFORMAÇÕES SOBRE A PASSAGEM DO MEDICAMENTO PARA O LEITE MATERNO SENDO DESACONSELHADO SEU USO NESSAS CONDIÇÕES E AS LACTANTES SOB TRATAMENTO NÃO DEVEM AMAMENTAR. PODE OCORRER FOTOSSENSIBILIZAÇÃO EM PACIENTES SUSCETIVOS, PORTANTO PACIENTES COM HISTÓRICO DE FOTOSSENSIBILIDADE A OUTROS MEDICAMENTOS DEVEM EVITAR SE EXPOR À LUZ SOLAR. FORAM DESCRITOS NA LITERATURA, ALGUNS CASOS DE HIPERTENSÃO SISTÓLICA REVERSÍVEL, EM PACIENTES NÃO PREVIAMENTE HIPERTENSOS, NA VIAGÊNCIA DO TRATAMENTO COM GLUCOSAMINA E CONDRITINA, PORTANTO, A PRESSÃO ARTERIAL DEVE SER VERIFICADA PERIÓDICAMENTE DURANTE O TRATAMENTO COM ARTROLIVE. FORAM RELATADOS POUCOS CASOS DE PROTEINÚRIA LEVE E AUMENTO DA CREATININA-FOSFOQUINASE (CPK) DURANTE TRATAMENTO COM GLUCOSAMINA E CONDRITINA, QUE VOLTARAM AOS NÍVEIS NORMAIS APÓS INTERUPÇÃO DO TRATAMENTO. INTERAÇÕES MEDICAMENTOSAS: O tratamento concomitante com anti-inflamatórios não-esteróides pode ocorrer no agravamento de reações adversas do sistema gastrointestinal, sendo recomendado um acompanhamento médico mais rigoroso nesses casos. Alguns autores da literatura médica descrevem que o uso de glicosamina e condroitina pode ocorrer em um aumento da resistência à insulina, porém, esses estudos foram realizados com doses muito superiores às indicadas na terapêutica clínica normal e sua validade ainda é discutida por vários outros autores. Estudos recentes demonstraram que a associação condroitina e glicosamina, quando empregada em pacientes portadores de diabetes mellitus tipo II, não levou a alterações no metabolismo da glicose. Os resultados destes estudos não podem ser extrapolados para pacientes com diabetes mellitus descompensado ou não-controlado. E recomendável que pacientes diabéticos monitorem seus níveis sanguíneos de glicose mais frequentemente durante o tratamento com ARTROLIVE. O uso concomitante de ARTROLIVE com anti-coagulantes como a acenocoumarol, dicoumarol, heparina e varfarina, pode levar ao aumento das chances de sangramento, devido a alterações nos valores de INR (International Normalized Ratio). Há relato de um caso na literatura de potencialização do efeito da varfarina, com consequente aumento dos valores sanguíneos de INR. Portanto, o uso concomitante de ARTROLIVE com anti-coagulantes deve levar em conta avaliações rigorosas de INR. Reações adversas: SISTEMA CARDIOVASCULAR: EDEMA PERIFÉRICO E TAQUICARDIA JÁ FORAM RELATADOS COM O USO DA GLUCOSAMINA, PORÉM NÃO FOI ESTABELECIDO UMA RELAÇÃO CAUSAL. FORAM DESCRITOS NA LITERATURA, ALGUNS CASOS DE HIPERTENSÃO SISTÓLICA REVERSÍVEL, EM PACIENTES NÃO PREVIAMENTE HIPERTENSOS, NA VIAGÊNCIA DO TRATAMENTO COM GLUCOSAMINA E CONDRITINA, PORTANTO, A PRESSÃO ARTERIAL DEVE SER VERIFICADA PERIÓDICAMENTE DURANTE O TRATAMENTO COM ARTROLIVE. SISTEMA NERVOUSO CENTRAL: MENOS DE 1% DOS PACIENTES EM ESTUDOS CLÍNICOS APRESENTARAM CEFALÉIA, INSÔNIA E SONOLÊNCIA NA VIAGÊNCIA DO TRATAMENTO COM A GLUCOSAMINA. ENDOCRINO-METABOLISMO: ESTUDOS RECENTES DEMONSTRARAM QUE A ASSOCIAÇÃO CONDRITINA E GLUCOSAMINA, QUANDO EMPREGADA EM PACIENTES PORTADORES DE DIABETES MELLITUS TIPO II, NÃO LEVOU A ALTERAÇÕES NO METABOLISMO DA GLICOSE. OS RESULTADOS DESTES ESTUDOS NÃO PODEM SER EXTRAPOLADOS PARA PACIENTES COM DIABETES MELLITUS DESCOMPENSADO OU NÃO-CONTROLADO. E RECOMENDÁVEL QUE PACIENTES DIABÉTICOS MONITOREM SEUS NÍVEIS SANGÜÍNEOS DE GLICOSE MAIS FREQUENTEMENTE DURANTE O TRATAMENTO COM ARTROLIVE. GASTROINTESTINAL: NAUSEA, DISPEPSIA, VÔMITO, DOR ABDOMINAL OU EPIGÁSTRICA, CONSTIPAÇÃO, DIARRÉIA, QUEIMADURA E ANOREXIA TEM SIDO RARAMENTE DESCRITOS NA LITERATURA NA VIAGÊNCIA DE TRATAMENTO COM GLUCOSAMINA E CONDRITINA. PELE: ERITEMA, PRURIDO, ERUPÇÕES CUTÂNEAS E OUTRAS MANIFESTAÇÕES ALÉRGICAS DE PELE FORAM REPORTADAS EM ENSAIOS CLÍNICOS COM GLUCOSAMINA. PODE OCORRER FOTOSSENSIBILIZAÇÃO EM PACIENTES SUSCETIVOS, PORTANTO PACIENTES COM HISTÓRICO DE FOTOSSENSIBILIDADE A OUTROS MEDICAMENTOS DEVEM EVITAR SE EXPOR À LUZ SOLAR. POSOLOGIA: Adultos: Recomenda-se iniciar a terapêutica com a prescrição de 1 cápsula via oral 3 vezes ao dia. Como os efeitos do medicamento se iniciam em média após a terceira semana de tratamento deve-se ter em mente que a continuidade e a não-interrupção do tratamento são fundamentais para se alcançar os benefícios analgésicos e de mobilidade articular. SE PERSISTIREM OS SINTOMAS, O MÉDICO DEVERIA SER CONSULTADO. VENIDA SOB PRESCRIÇÃO MÉDICA. MDC3A: SACHÊ 1,5 g sulfato de glicosamina + 1,2 g sulfato de condroitina. MS - 1.0573.0296. INDICAÇÕES: ARTROLIVE é indicado para osteoartrite, osteoartrite ou artrose em todas as suas manifestações. CONTRAINDICAÇÕES: ARTROLIVE é CONTRAINDICADO EM PACIENTES QUE APRESENTEM HIPERSENSIBILIDADE A QUALQUER DOS COMPONENTES DE SUA FÓRMULA, GRAVIDEZ E LACTAÇÃO. PRECAUÇÕES E ADVERTÊNCIAS: SÃO NECESSÁRIOS O DIAGNÓSTICO PRECISO E O ACOMPANHAMENTO CUIDADOSO DE PACIENTES COM SINTOMAS INDICATIVOS DE AFEÇÃO GASTROINTESTINAL, HISTÓRIA DE ÚLCERA GÁSTRICA OU INTESTINAL, DIABETES MELLITUS, OU A CONSTATAÇÃO DE DISTÚRBIO DO SISTEMA HEMATOPOIÉTICO OU DA COAGULAÇÃO SANGÜÍNEA ASSIM COMO PORTADORES DE INSUFICIÊNCIA DAS FUNÇÕES RENAL, HEPÁTICA OU CARDÍACA, SE OCORRER EVENTUALMENTE ÚLCERA PÉPTICA OU SANGRAMENTO GASTROINTESTINAL EM PACIENTES SOB TRATAMENTO, A MEDICAÇÃO DEVERIA SER SUSPENSA IMEDIATAMENTE, DEVIDO À INEXISTÊNCIA DE INFORMAÇÕES TOXICOLÓGICAS DURANTE O PERÍODO GESTACIONAL. ARTROLIVE NÃO ESTÁ INDICADO PARA SER UTILIZADO DURANTE A GRAVIDEZ. NÃO EXISTEM INFORMAÇÕES SOBRE A PASSAGEM DO MEDICAMENTO PARA O LEITE MATERNO SENDO DESACONSELHADO SEU USO NESSAS CONDIÇÕES E AS LACTANTES SOB TRATAMENTO NÃO DEVEM AMAMENTAR. PODE OCORRER FOTOSSENSIBILIZAÇÃO EM PACIENTES SUSCETIVOS, PORTANTO PACIENTES COM HISTÓRICO DE FOTOSSENSIBILIDADE A OUTROS MEDICAMENTOS DEVEM EVITAR SE EXPOR À LUZ SOLAR. FORAM DESCRITOS NA LITERATURA, ALGUNS CASOS DE HIPERTENSÃO SISTÓLICA REVERSÍVEL, EM PACIENTES NÃO PREVIAMENTE HIPERTENSOS, NA VIAGÊNCIA DO TRATAMENTO COM GLUCOSAMINA E CONDRITINA, PORTANTO, A PRESSÃO ARTERIAL DEVE SER VERIFICADA PERIÓDICAMENTE DURANTE O TRATAMENTO COM ARTROLIVE. FORAM RELATADOS POUCOS CASOS DE PROTEINÚRIA LEVE E AUMENTO DA CREATININA-FOSFOQUINASE (CPK) DURANTE TRATAMENTO COM GLUCOSAMINA E CONDRITINA, QUE VOLTARAM AOS NÍVEIS NORMAIS APÓS INTERUPÇÃO DO TRATAMENTO. INTERAÇÕES MEDICAMENTOSAS: O tratamento concomitante com anti-inflamatórios não-esteróides pode ocorrer no agravamento de reações adversas do sistema gastrointestinal, sendo recomendado um acompanhamento médico mais rigoroso nesses casos. Alguns autores da literatura médica descrevem que o uso de glicosamina e condroitina pode ocorrer em um aumento da resistência à insulina, porém, esses estudos foram realizados com doses muito superiores às indicadas na terapêutica clínica normal e sua validade ainda é discutida por vários outros autores. Estudos recentes demonstraram que a associação condroitina e glicosamina, quando empregada em pacientes portadores de diabetes mellitus tipo II, não levou a alterações no metabolismo da glicose. Os resultados destes estudos não podem ser extrapolados para pacientes com diabetes mellitus descompensado ou não-controlado. E recomendável que pacientes diabéticos monitorem seus níveis sanguíneos de glicose mais frequentemente durante o tratamento com ARTROLIVE. O uso concomitante de ARTROLIVE com anti-coagulantes como a acenocoumarol, dicoumarol, heparina e varfarina, pode levar ao aumento das chances de sangramento, devido a alterações nos valores de INR (International Normalized Ratio). Há relato de um caso na literatura de potencialização do efeito da varfarina, com consequente aumento dos valores sanguíneos de INR. Portanto, o uso concomitante de ARTROLIVE com anti-coagulantes deve levar em conta avaliações rigorosas de INR. Reações adversas: SISTEMA CARDIOVASCULAR: EDEMA PERIFÉRICO E TAQUICARDIA JÁ FORAM RELATADOS COM O USO DA GLUCOSAMINA, PORÉM NÃO FOI ESTABELECIDO UMA RELAÇÃO CAUSAL. FORAM DESCRITOS NA LITERATURA, ALGUNS CASOS DE HIPERTENSÃO SISTÓLICA REVERSÍVEL, EM PACIENTES NÃO PREVIAMENTE HIPERTENSOS, NA VIAGÊNCIA DO TRATAMENTO COM GLUCOSAMINA E CONDRITINA, PORTANTO, A PRESSÃO ARTERIAL DEVE SER VERIFICADA PERIÓDICAMENTE DURANTE O TRATAMENTO COM ARTROLIVE. SISTEMA NERVOUSO CENTRAL: MENOS DE 1% DOS PACIENTES EM ESTUDOS CLÍNICOS APRESENTARAM CEFALÉIA, INSÔNIA E SONOLÊNCIA NA VIAGÊNCIA DO TRATAMENTO COM A GLUCOSAMINA. ENDOCRINO-METABOLISMO: ESTUDOS RECENTES DEMONSTRARAM QUE A ASSOCIAÇÃO CONDRITINA E GLUCOSAMINA, QUANDO EMPREGADA EM PACIENTES PORTADORES DE DIABETES MELLITUS TIPO II, NÃO LEVOU A ALTERAÇÕES NO METABOLISMO DA GLICOSE. OS RESULTADOS DESTES ESTUDOS NÃO PODEM SER EXTRAPOLADOS PARA PACIENTES COM DIABETES MELLITUS DESCOMPENSADO OU NÃO-CONTROLADO. E RECOMENDÁVEL QUE PACIENTES DIABÉTICOS MONITOREM SEUS NÍVEIS SANGÜÍNEOS DE GLICOSE MAIS FREQUENTEMENTE DURANTE O TRATAMENTO COM ARTROLIVE. GASTROINTESTINAL: NAUSEA, DISPEPSIA, VÔMITO, DOR ABDOMINAL OU EPIGÁSTRICA, CONSTIPAÇÃO, DIARRÉIA, QUEIMADURA E ANOREXIA TEM SIDO RARAMENTE DESCRITOS NA LITERATURA NA VIAGÊNCIA DE TRATAMENTO COM GLUCOSAMINA E CONDRITINA. PELE: ERITEMA, PRURIDO, ERUPÇÕES CUTÂNEAS E OUTRAS MANIFESTAÇÕES ALÉRGICAS DE PELE FORAM REPORTADAS EM ENSAIOS CLÍNICOS COM GLUCOSAMINA. PODE OCORRER FOTOSSENSIBILIZAÇÃO EM PACIENTES SUSCETIVOS, PORTANTO PACIENTES COM HISTÓRICO DE FOTOSSENSIBILIDADE A OUTROS MEDICAMENTOS DEVEM EVITAR SE EXPOR À LUZ SOLAR. POSOLOGIA: Adultos: Recomenda-se iniciar a terapêutica com a prescrição de 1 cápsula por dia, dissolvida em um copo com água. Como os efeitos do medicamento se iniciam em média após a terceira semana de tratamento deve-se ter em mente que a continuidade e a não-interrupção do tratamento são fundamentais para se alcançar os benefícios analgésicos e de mobilidade articular. SE PERSISTIREM OS SINTOMAS, O MÉDICO DEVERIA SER CONSULTADO. VENIDA SOB PRESCRIÇÃO MÉDICA. MDC3A: SACHÊ 1,5 g sulfato de glicosamina + 1,2 g sulfato de condroitina. MS - 1.0573.0296.



Material técnico-científico exclusivo à classe médica.  
7016501 - Abril/2016

